# Crohnova choroba

**Bartušek D.**

**Klinika radiologie a nukleární medicíny FN Brno – Bohunice a Lékařské fakulty Masarykovy univerzity, Brno**

Valtice - Lednice 2024

# Crohnova choroba:

- Crohnova nemoc je chronický, rekurentní nespecifický zánět střeva tenkého nebo tlustého či jiné části trávící trubice, segmentální, transmurální, v typických případech granulomatózní.
- Incidence Crohnovy nemoci je ve Velké Británii a Skandinávii 20–40/100 000 a v České republice 22/100 000, UC 27,6/100 000. - HCC 5-7 -
- Prevalence CD/UC v ČR je cca 205/236/100 000.
- Výskyt v mladém dospělém věku a druhý vrchol výskytu je mezi 50 a 80 lety).
- Genetické riziko CD je v příbuzenstvu prvního stupně 3,5× větší.

# Crohnova choroba:

- Etiopatogeneze:

- Multifaktoriální charakter vzniku - faktory infekční, alimentární, vaskulární, psychosomatické, autoimunní a genetické.

- Rozhodující pro rozvoj ISZ jsou změny ve složení střevní mikrobioty (ztráta diverzity) a neadekvátní interakce se střevními imunitním systémem u geneticky predisponovaného jedince.

- Faktory ovlivňující střevní mikrobiotu – věk, stravovací návyky, léky a zavedené léčebné postupy.

# Crohnova choroba:

## Klasifikace Crohnovy nemoci dle anatomické lokalizace:

1. Ileitida (ve 25–35 %) se projevuje kolikovitými bolestmi v břiše, krvácením, perforací, strikturami, píštělemi, tvorbou abscesů.
2. Jejunoileitida (v 5 %), projevuje se obstrukcí, vnitřními píštělemi a abscesy.
3. Ileokolitida, ileocékální nebo ileokolonická forma (45 %). Projevuje se krvácením, perforacemi, tvorbou striktur s následnou obstrukcí, tvorbou píštělí a abscesů a častou rekurencí po chirurgickém výkonu.
4. Kolitida (30 %) je často provázena perianálním postižením a extraintestinálními manifestacemi.
5. Anorektální onemocnění (30–40 %) bývá často sdruženo s kolitidou nebo ileokolitidou.
6. Postižení apendixu je časté (50 %) při ileokolitidě. Může být i izolovaná Crohnova nemoc apendixu, ale je méně obvyklá.
7. Orální postižení bývá zpravidla ve spojení s ileokolitidou.
8. Gastroduodenální postižení - (0,5–4 %).

# Crohnova choroba:

- 4 fenotypy s odlišným průběhem a symptomatologií:

- CD zánětlivá s mírným průběhem
- CD maligní – agresivní/perforující s větším počtem recidív, fistulacemi, abscesy, rizikem perforací střeva s četnými komplikacemi a opakovanými chirurgickými výkony, nejčastěji v IC oblasti.
- CD benigní – indolentní/stenotizující s nižší frekvencí relapsů, s tendencí k fibrotizaci a tvorbě stenoz, s převažující lokalizací na tenkém střevě.
- CD s kombinovanými projevy – s fistulacemi i stenózami.

- V průběhu 20 let trvání nemoci se v 26% objevuje i perianální postižení, nejméně u IC lokalizace(12%) a nejvíce u kolického postižení (92%).

- # Mimostřevní manifestace CD:

- postižení kloubní a entezopatické ( artropatie, entezitídy aj.),
- metabolické osteopatie (např. osteopenie, osteoporóza aj.),
- dermatologické manifestace (např. pyoderma gangrenosum, erythema nodosum, jiné asociované dermatózy aj.),
- oční manifestace ( např. iridocyklitidy, uveitídy, keratokonjunktivitidy aj.),
- hepato-pankreato-biliární manifestace a možné neurologické manifestace.

- Chronická zánětlivá onemocnění obecně mají vyšší riziko trombofilních-trombembolických stavů.

- U ISZ se uvádí až trojnásobné riziko trombembolických komplikací.
- Nejčastější manifestací je hluboká žilní trombóza dolních končetin, plicní embolizace, ale i trombóza portální či viscerálních žil.

# DIAGNOSTIKA a hodnocení aktivity CD

Spektrum vyšetření je koncipováno tak, aby bylo možno stanovit diagnózu, lokalizaci a rozsah onemocnění, aktivitu choroby a klasifikaci Crohnovy nemoci.

## klinika tíže ISZ

- Indexy aktivity

## markery biologické

- Sérologie
- Slizniční

## morfologie ISZ

- Endoskopie
- Radiologie

FAKULTNÍ NEMOCNICE BRNO

# HODNOCENÍ AKTIVITY

- Crohn's disease
  - CDAI (Crohn's Disease Activity Index)
  - HBI (Harvey Bradshaw Index)
  - PCDAI (Pediatric Crohn's Disease Activity Index)
  - Abbreviated PCDAI
  - Perianal Crohn's Disease Activity Index
- Ulcerative colitis
  - Truelove and Witts Score
  - Mayo-Clinic Score
  - Lichtiger Index
  - Seo Index
  - PUCAI (Pediatric Ulcerative Colitis Activity Index)

CDAI (< 150 – remise nebo malá aktivita;
220–400 – středni aktivita;
> 400 – vysoká aktivita).

Odpověď na léčbu Crohnovy nemoci je obvykle definována jako pokles CDAI o 70 a více bodů.

- Crohn's disease
  - CDAI (Crohn's Disease Activity Index)

| | Klinická / laboratorní proměnná | Hodnota x váha |
|---|---|---|
| 1 | Počet tekutých nebo řídkých stolic za den v posledním týdnu | x 2 |
| 2 | Bolest břicha (hodnocena na stupnici 0-3) v posledním týdnu | x 5 |
| 3 | Celkový stav, subjektivně hodnocen od 0 (dobrý) do 4 (špatný) v posledním týdnu | x 7 |
| 4 | Přítomnost komplikací * | x 20 |
| 5 | Užívání Immodia či opiátů proti průjmu | x 30 |
| 6 | Přítomnost břišní masy (0 není, 2 podezření, 5 určitě) | x 10 |
| 7 | Hematokrit <0.47 u mužů a <0.42 u žen | x 6 |
| 8 | Procentní odchylka od standardní hmotnosti | x 1 |

**Po bodu je přidáno za každou skupinu komplikací:**
bolest kloubů (artralgie) nebo dg. arthritidy
iridocyklitida, uveitida, erythema nodosum, pyoderma gangrenosum, aftózní vředy, anální fissury, píštěle, abscesy, jiné píštěle, horečka během minulého týdne

# morfologie ISZ

## Endoskopie

- Crohn's Disease
  - CDEIS (Crohn's Disease Endoscopic Index of Severity)
  - SES-CD (Simplified Endoscopic Activity Score for Crohn's Disease
  - Rutgeerts Endoscopic Scoring System
  - No standardized endoscopic instrument for pediatric CD
- Ulcerative Colitis
  - Endoscopic assessment as part of
    - Powell-Tuck index
    - Rachmilewitz ubdex
    - Mayo Score
  - No standardized endoscopic instrument for pediatric UC

Blackstone:

a) stadium klidové (pozánětlivé změny, fibróza, vymizelá slizniční kresba)

b) lehká aktivita (fokální nebo difuzní erytém)

c) střední aktivita (aftoidní vředy do 5 mm v počtu nižším než 5 na 10 cm segmentu střeva)

d) vysoká aktivita (vředy větší než 5 mm, nebo ve větším počtu než 5 na 10 cm segmentu střeva)

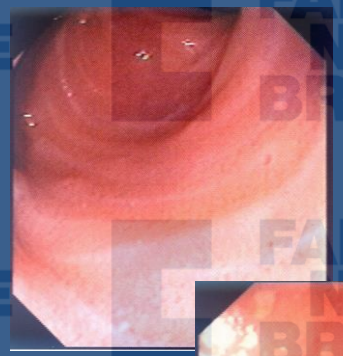

| Rutgeerts score | Description |
|---|---|
| i0 | No lesions |
| i1 | Less than 5 aphthous lesions |
| i2 | More than 5 aphthous lesions with normal mucosa between the lesions or skip areas or larger lesions or lesions confined to ileo-colonic anastomosis |
| i3 | Diffuse aphthous ileitis with diffusely-inflamed mucosa |
| i4 | Diffuse inflammation with already large ulcers, nodu narrowing |

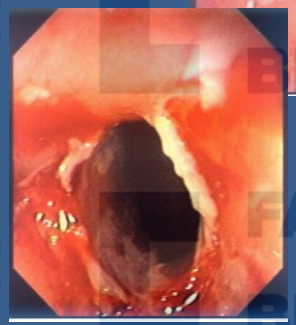

* užití typu klasifikace endoskopického nálezu je odvislá od zkušeností a zvyklostí vyšetřujícího lékaře, je-li však klasifikační schéma užito, mělo by být dodržováno přesně a vždy správně označeno

# morfologie ISZ

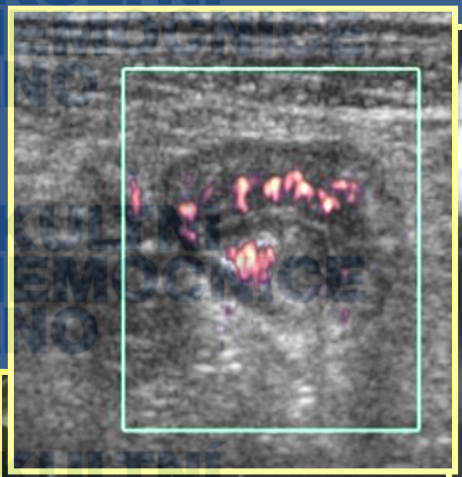

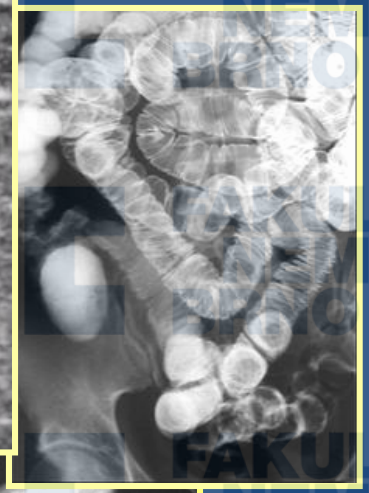

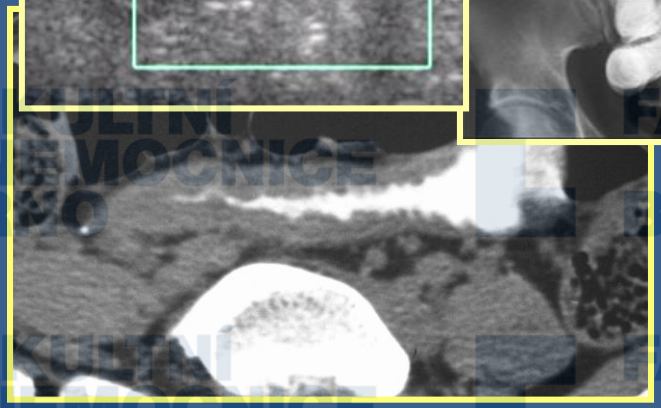

**Zobrazovací metody:**

Ultrazvuk
Sono střev
CEUS
Transrektální UZ

CT
CT enterografie
CT břicha

MR
MR enterografie
MR pánve

INSTITUT PRO DALŠÍ VZDĚLÁVÁNÍ PRACOVNÍKŮ VE ZDRAVOTNICTVÍ V BRNĚ
Vlastimil Válek
a kolektiv autorů
MODERNÍ
DIAGNOSTICKÉ METODY
I. díl
Kontrastní
vyšetření
trávicí
trubice
Tenké střevo
– radiologická diagnostika
patologických stavů
Vlastimil A. Válek a kolektiv autorů
DOUBLE
CONTRAST
GASTROINTESTINAL
RADIOLOGY
with Endoscopic Correlation
IGOR LAUFER

CONSENSUS/GUIDELINES

Imaging techniques for assessment of inflammatory bowel disease: Joint ECCO and ESGAR evidence-based consensus guidelines

# Ultrazvukové vyšetření střev:

ECCO–ESGAR statement 2B

US is a well-tolerated and radiation-free imaging technique, particularly for the terminal ileum and the colon. Examinations are impaired by gas-filled bowel and by large body habitus [EL 2].

US is also a technique to guide interventional procedures (e.g., abscess drainage) [EL 2].

- Výhody:
  - dobře tolerovaný,
  - bez radiační zátěže
  - rychlost
  - posouzení střeva a okolí – posouzení aktivity
  - dostupnost, cena.
  - intervenční výkony – drenáže abscesů

Práce s pacientem – práce se střevem

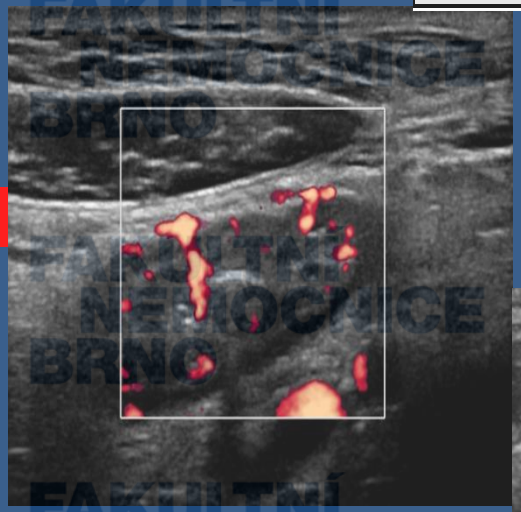

- Nevýhody:
  - subjektivní metoda
  - habitus
  - plynatost
  - topografie

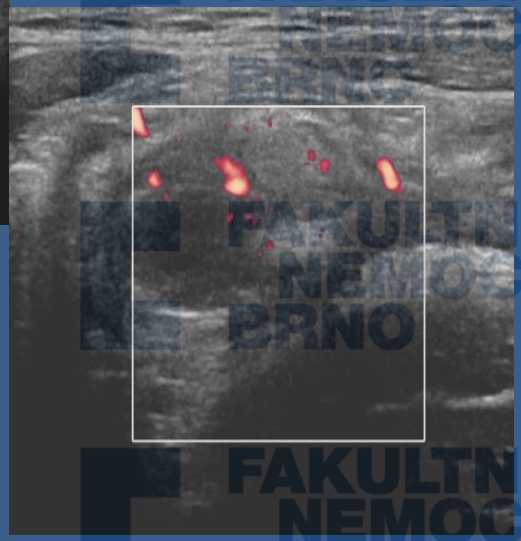

- Kontrastní UZ (CEUS) - hodnocení aktivity.

# CT enterografie

- **Výhody:**
  - možnost posouzení celého střeva a okolí – aktivity
  - rozsah postižení
  - rychlé zobrazení minimalizuje artefakty z peristaltiky
  - Dostupnost – akutní stavy-komplikace
  - Intervenční výkony

- **Nevýhody:**
  - Vyšetření závislé na střevní distenzi
  - radiační zátěž
  - Nutná aplikace k.l. k posouzení střevní stěny.

ECCO–ESGAR statement 2C
CT of the abdomen and pelvis in order to assess the small intestine and colon requires luminal distension, and intravenous contrast administration. Radiation exposure is the major limitation. CT can be used to guide interventional procedures (e.g. abscess drainage) [EL 2].

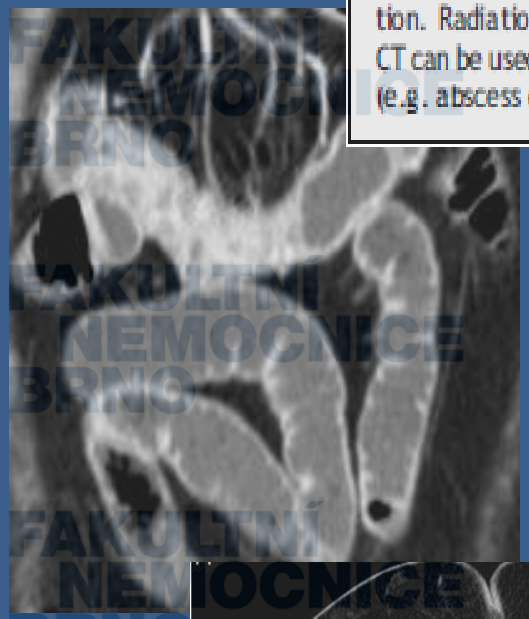

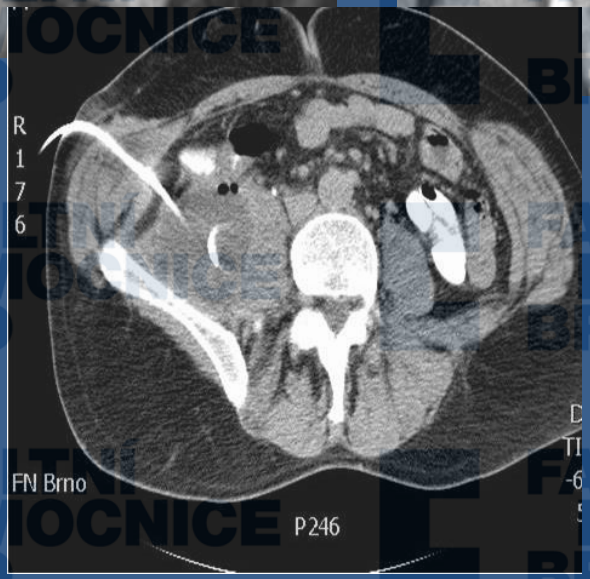

# MR enterografie

- **Výhody:**
  - Bez radiační zátěže
  - možnost posouzení celého střeva– aktivity
  - rozsah postižení
  - Komplikace – píštěle, abscesy

- **Nevýhody:**
  - vyšetření závislé na střevní distenzi
  - délka vyšetření
  - aplikace k.l. i.v.
  - dostupnost
  - intervence

ECCO–ESGAR statement 2D
MRI of the small bowel and colon requires fast imaging techniques and luminal distension [EL 2]. MR enterography/ enteroclysis has similar diagnostic accuracy and similar indications to CT, but with the major advantage of not imparting ionizing radiation [EL 1].

# MR enterografie:

- Sekvence na MR enterografii

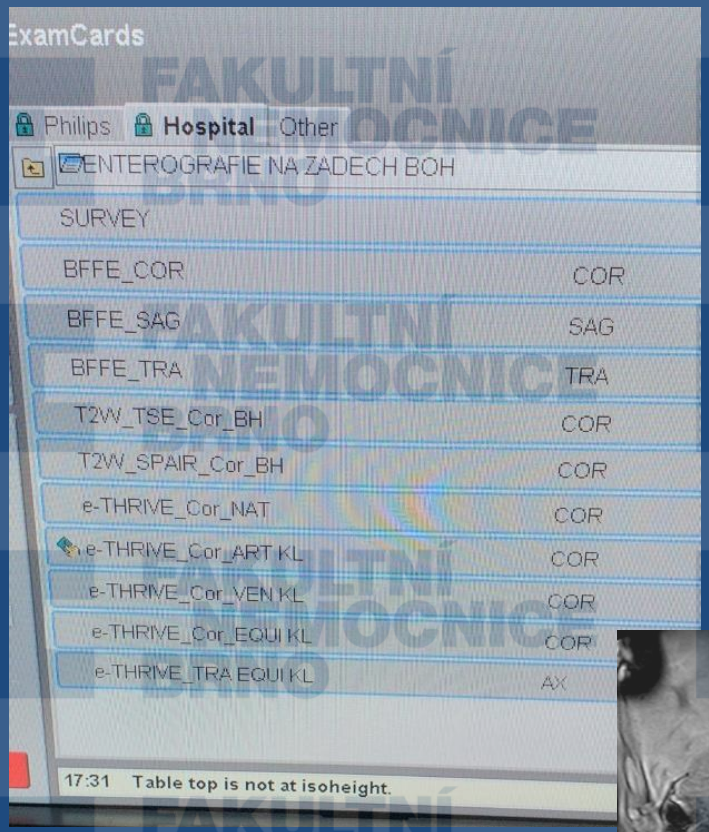


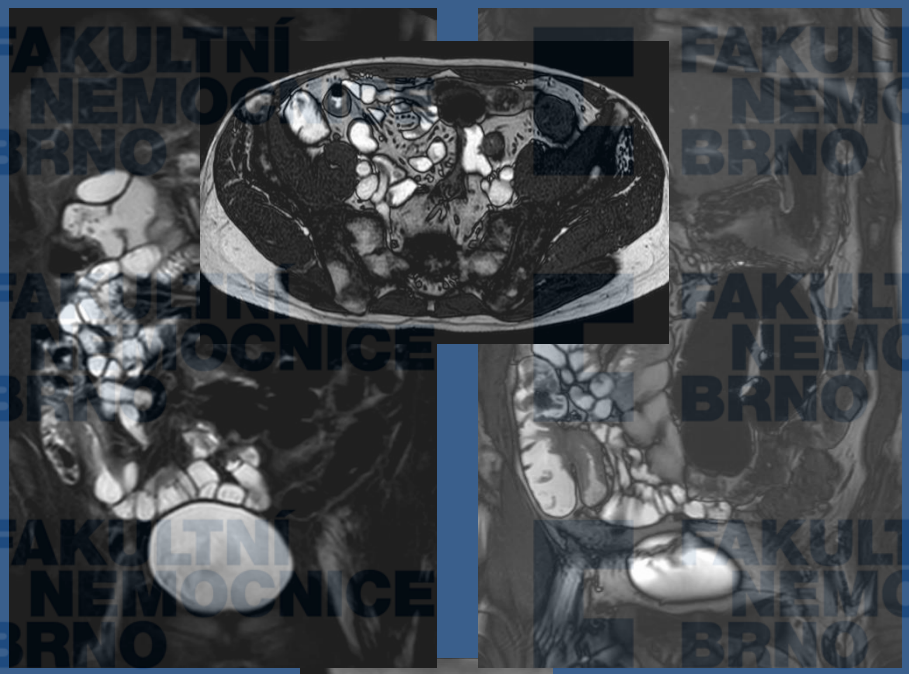

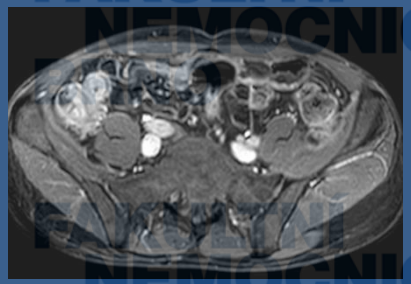

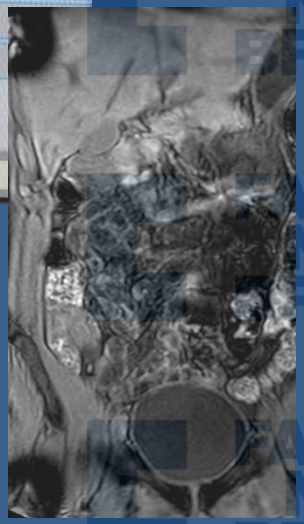

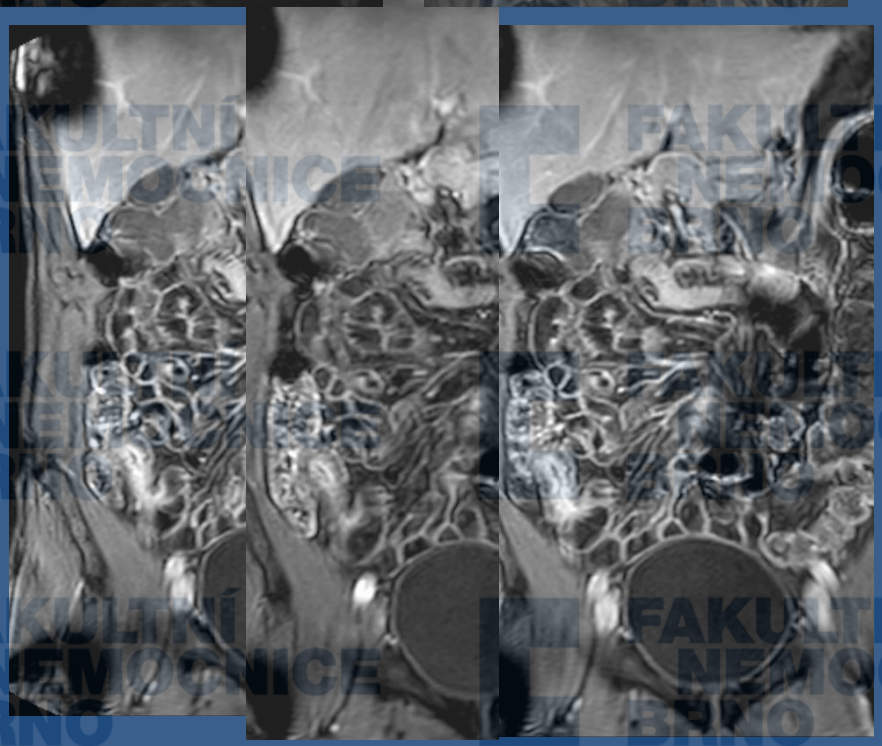

# Ostatní metody

- **Prostý snímek břicha**
  - u IBD při akutních stavech
- **RTG enteroklýza ++++**
  - vysoká přesnost v diagnostice mukozních změn
  - radiační zátěž
- **Nástřiky píštělí pod skia**
  - Komunikace píštěle se střevem- s okolními orgány
    – ev. Kombinace s CT

ECCO–ESGAR statement 2G
Plain films have a role in the assessment of specific emergency cases [EL 3].

ECCO–ESGAR statement 2F
Small bowel follow-through and enteroclysis have high accuracy for mucosal abnormality and are widely available. They are less able to detect extramural complications and are contraindicated in high grade obstruction and perforation. Radiation exposure is a major limitation [EL 2].

ECCO–ESGAR statement 2E
NM procedures especially WBC scintigraphy are an alternative to cross-sectional imaging for evaluation of disease activity and extension in specific situations [EL 2].
Radiation exposure is the major limitation of NM procedures [EL 2].
PET/CT with FDG is poorly specific for inflammation and for assessing disease activity [EL 3].

# Radiologické metody
# DIAGNOSTIKA a stanovení aktivity u CD

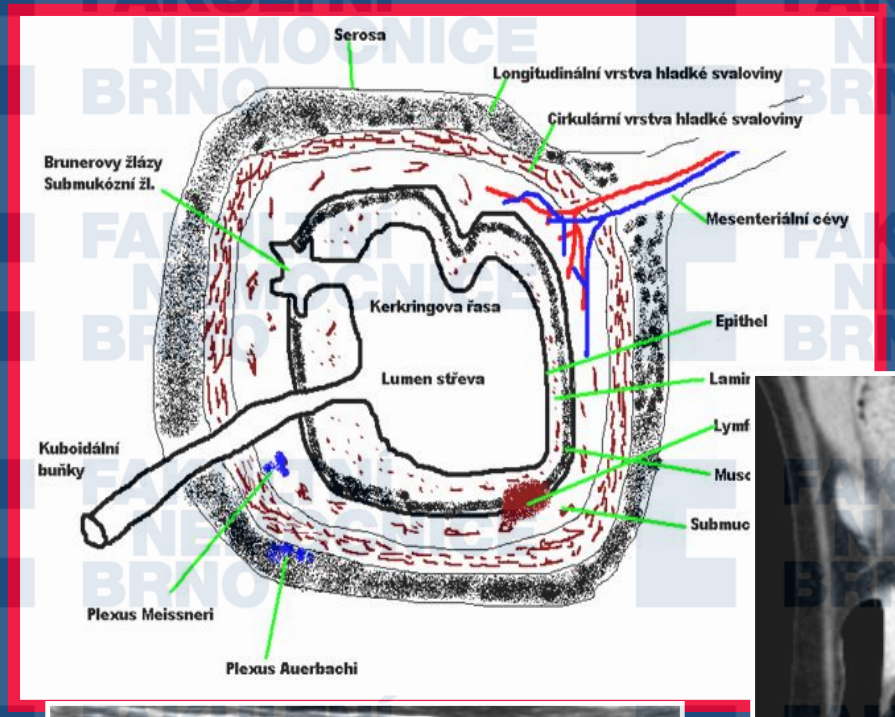


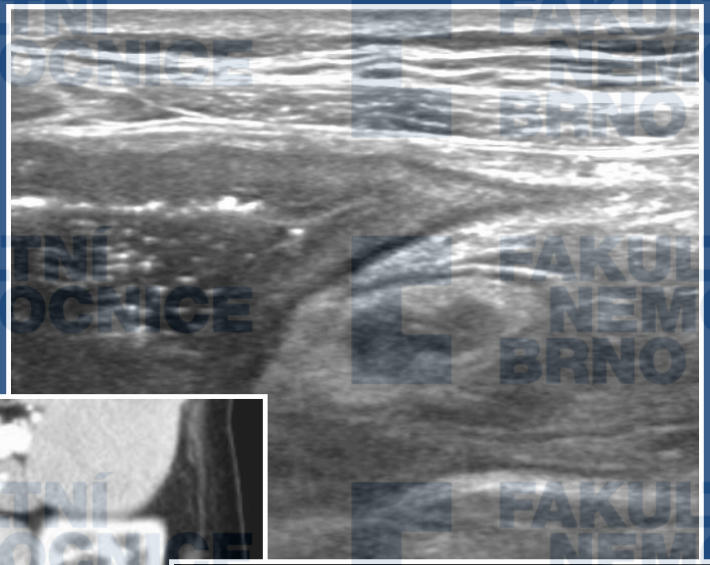

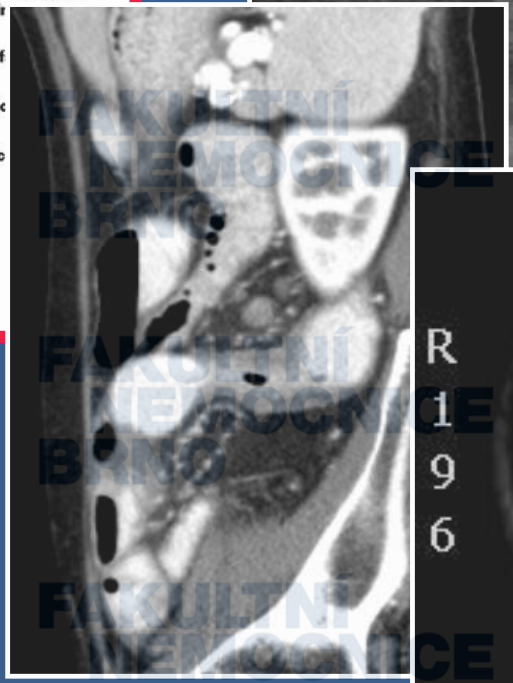

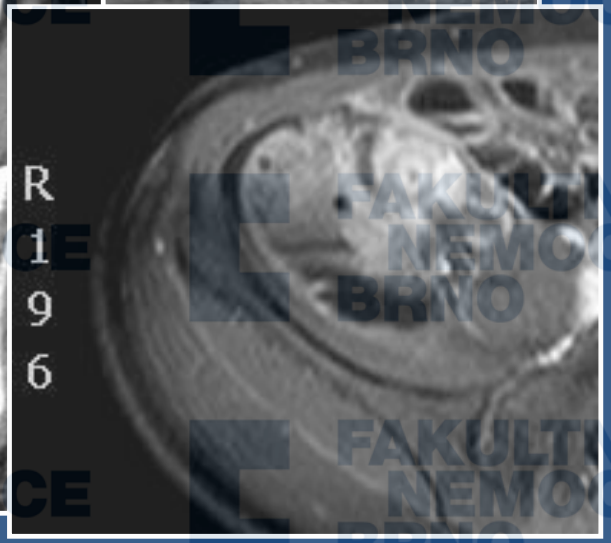

# Normální nález

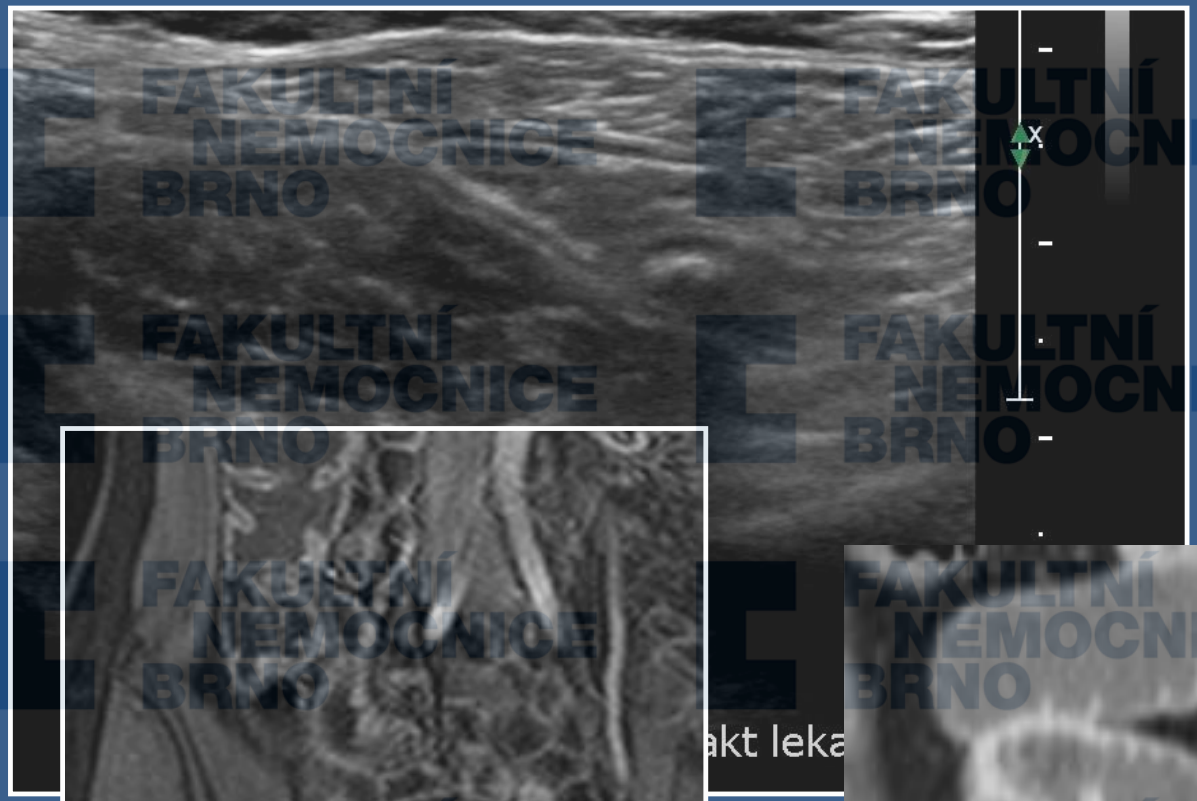

# Aktivita zánětu



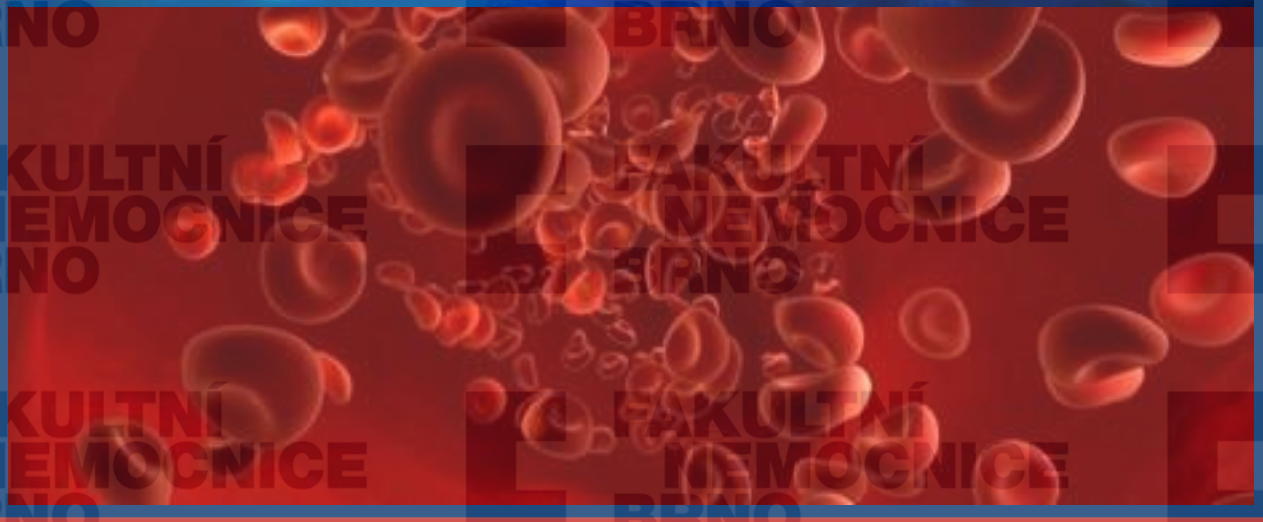

Jednotlivé typy postižení (aktivní vs. klidové chronické) mají svůj charakteristický obraz u jednotlivých zobrazovacích metod.

# Aktivita postiženého segmentu - UZ:

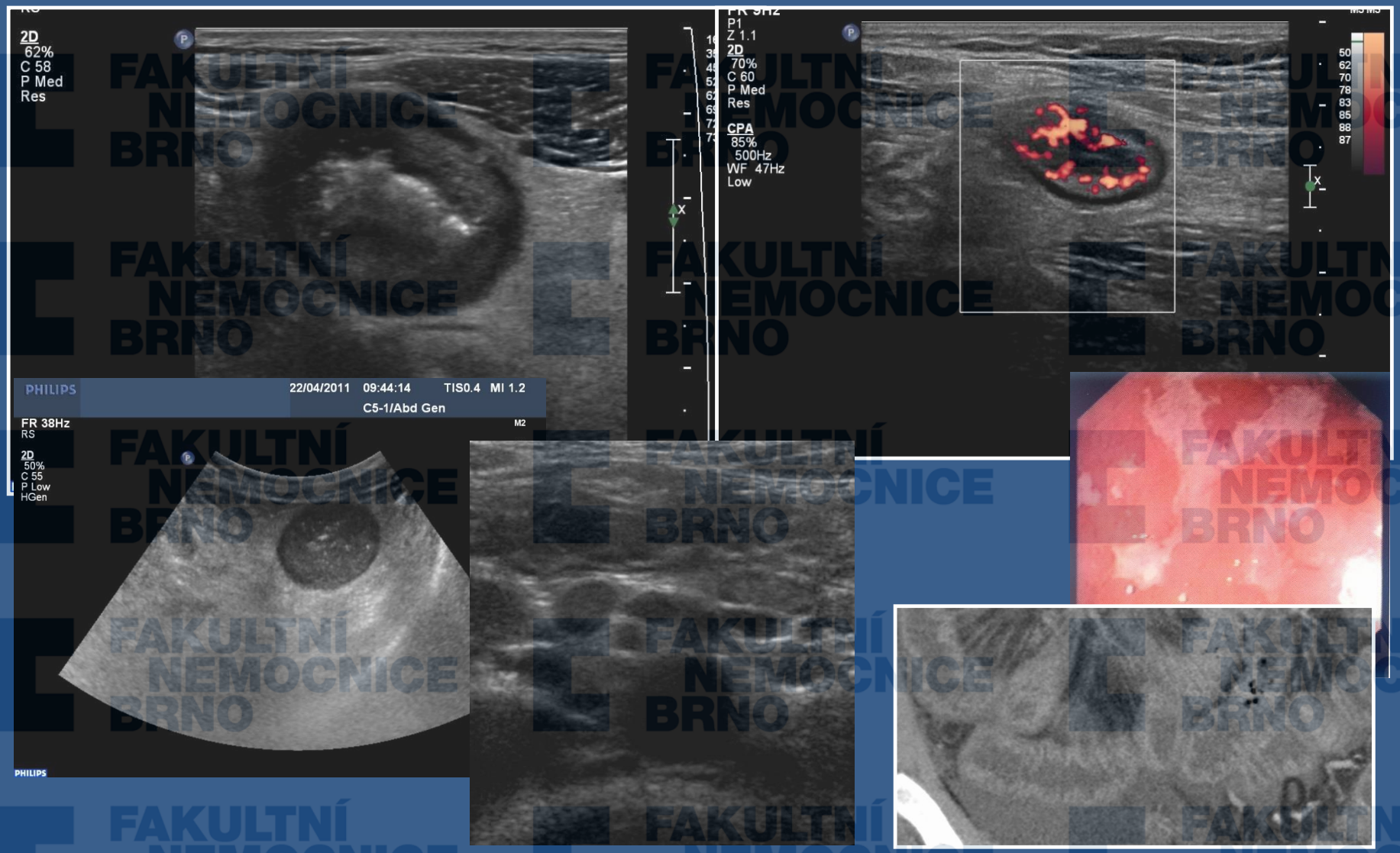

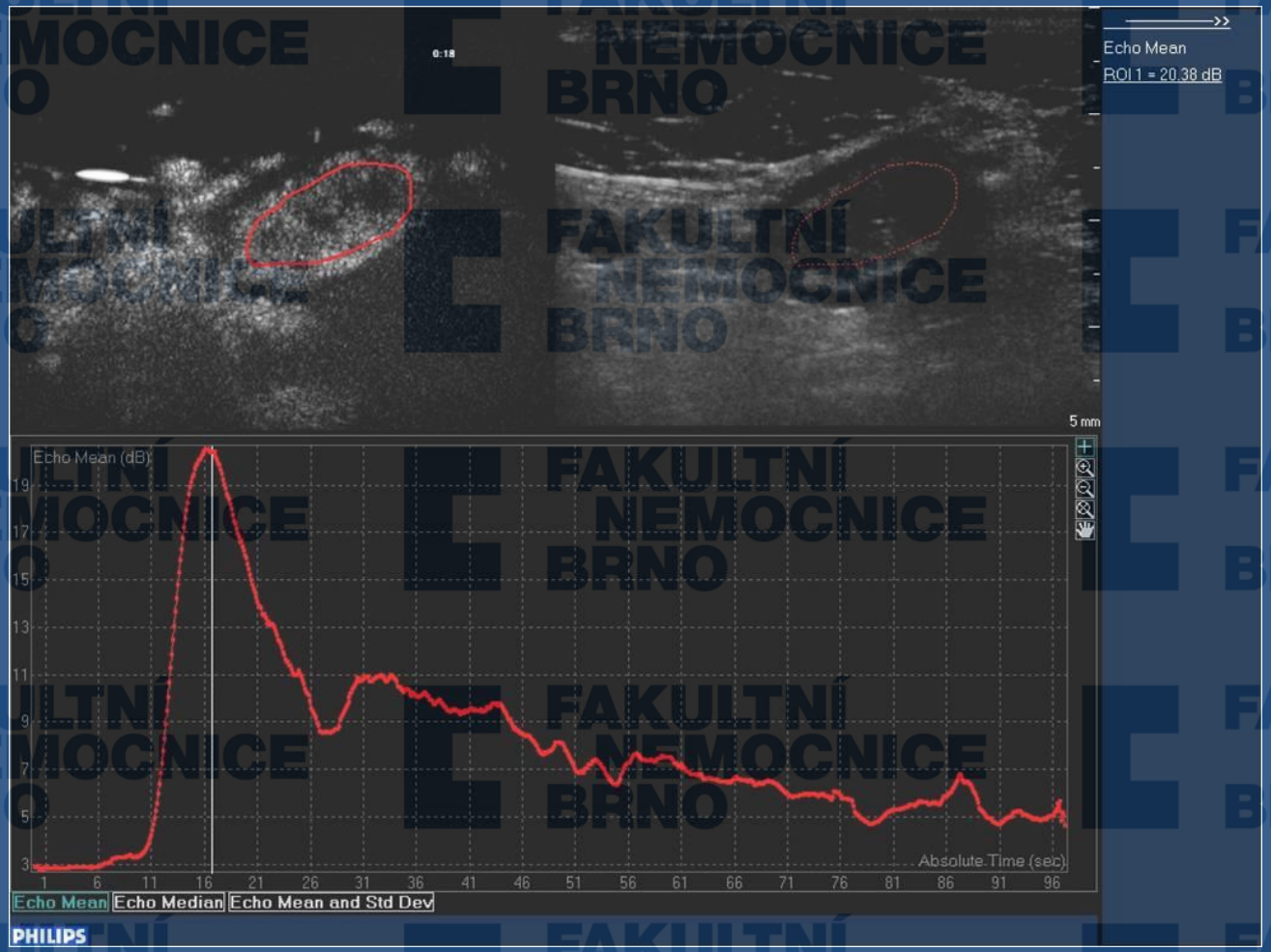


**VYUŽITÍ KONTRASTNÍHO ULTRAZVUKU V DIAGNOSTICE AKTIVITY CROHNOVY NEMOCI**

Jakub Hustý 1, Daniel Bartušek1, Vlastimil Válek1, Markéta Smělá1 Vladimír Zbořil2, Lucie Prokopová2
1 Radiologická klinika FN Brno a Lékařské fakulty Masarykovy univerzity, Brno
2 Interní gastroenterologická klinika FN Brno a Lékařské fakulty Masarykovy univerzity, Brno
Ces Radiol 2013;67(1): 39 -45

# Chronická, klidová fáze CD- UZ:

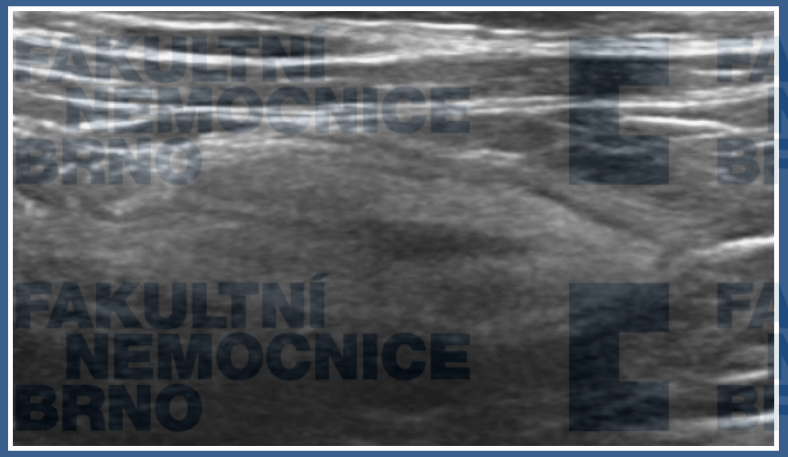

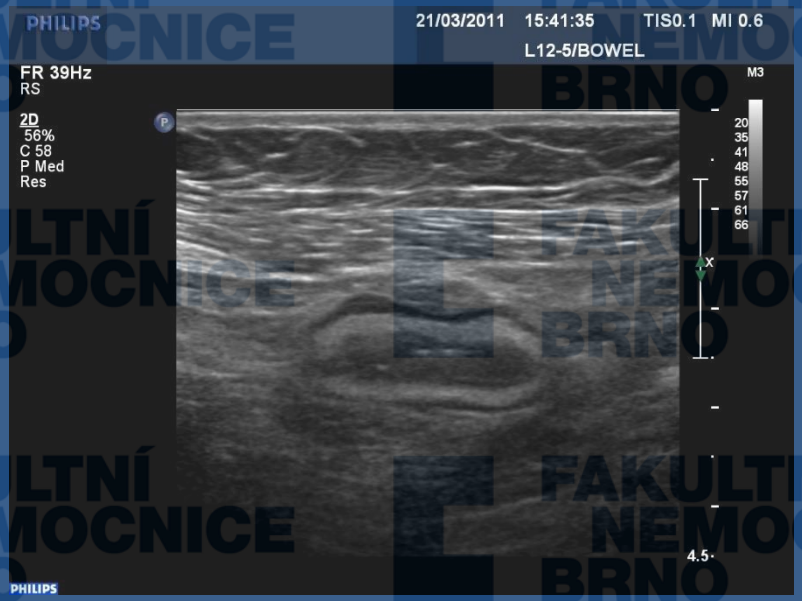


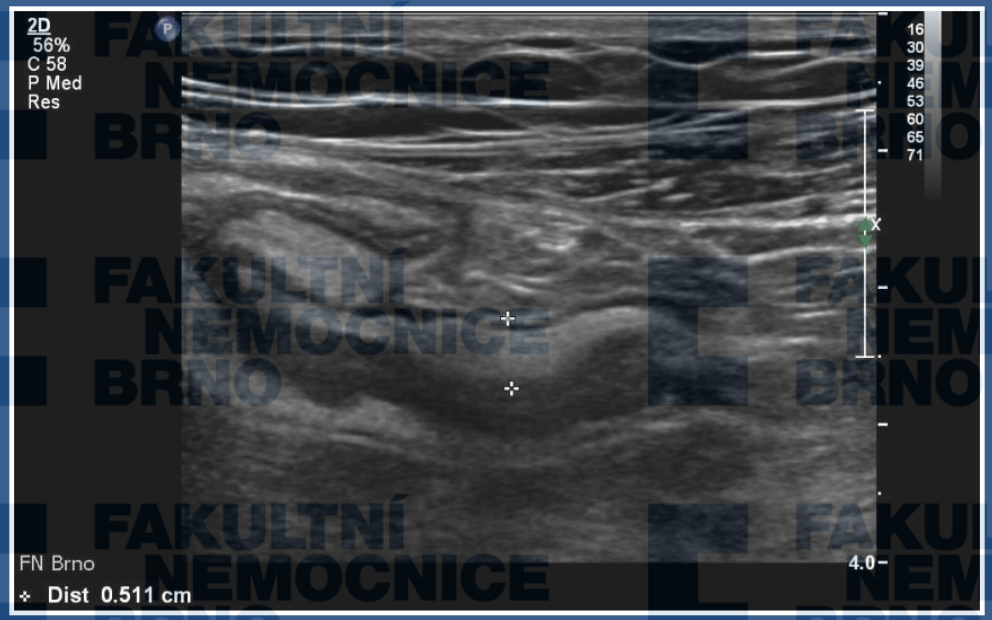


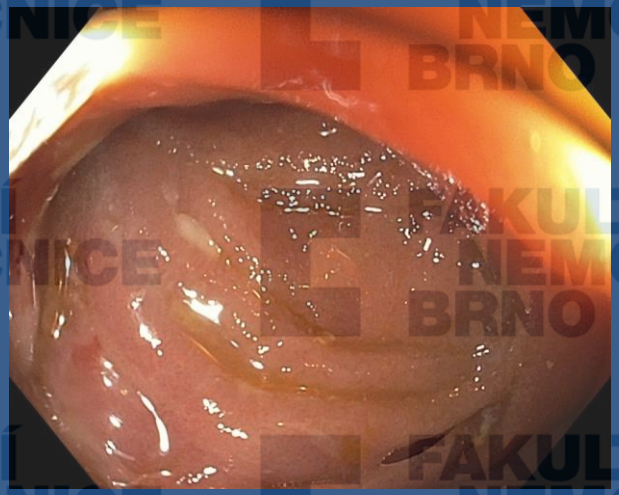

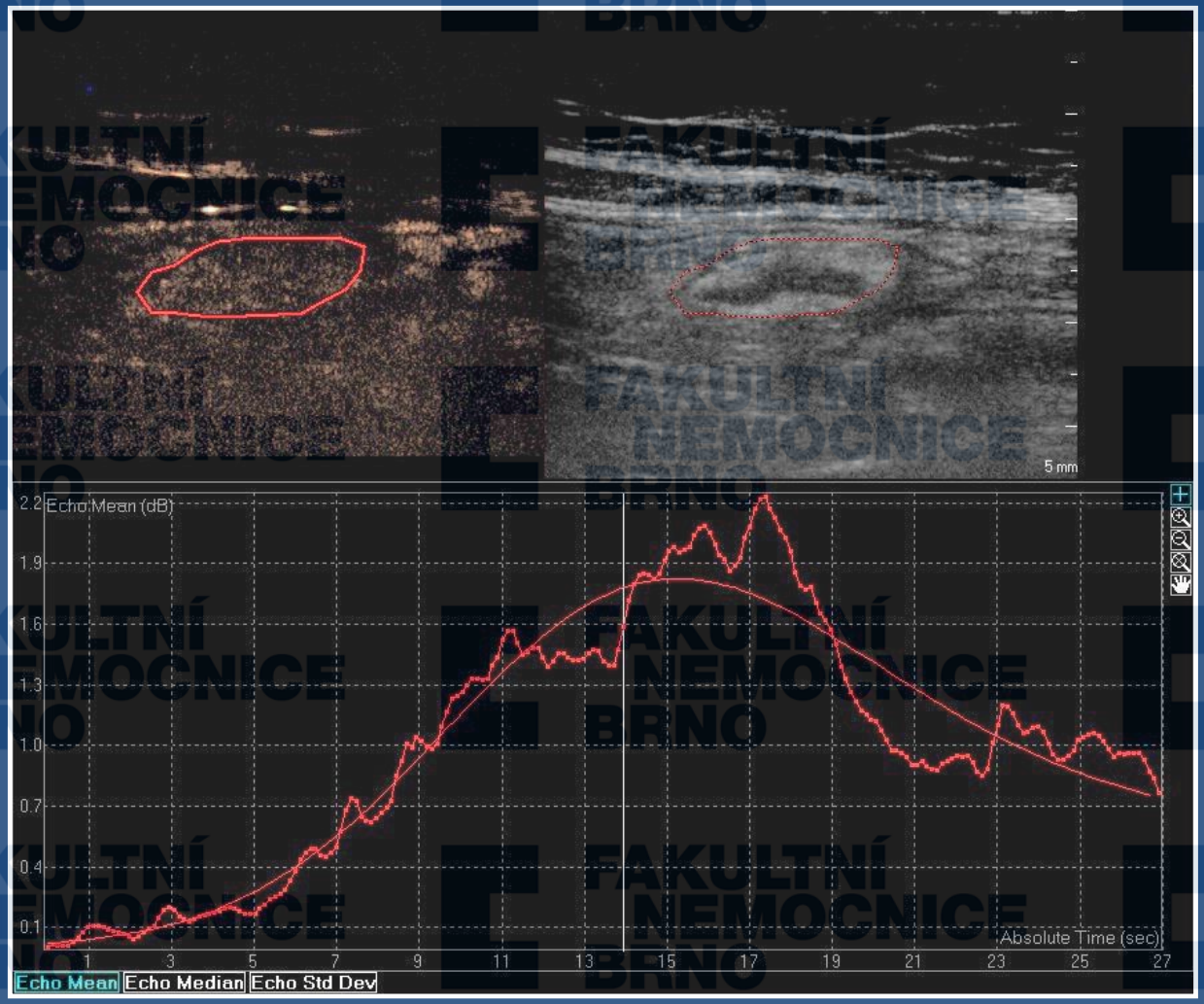


Ukázka typické křivky klidového postižení bez aktivity (PI 1,8dB, TTP 16s).

# Hodnocení aktivity postiženého segmentu - CT:

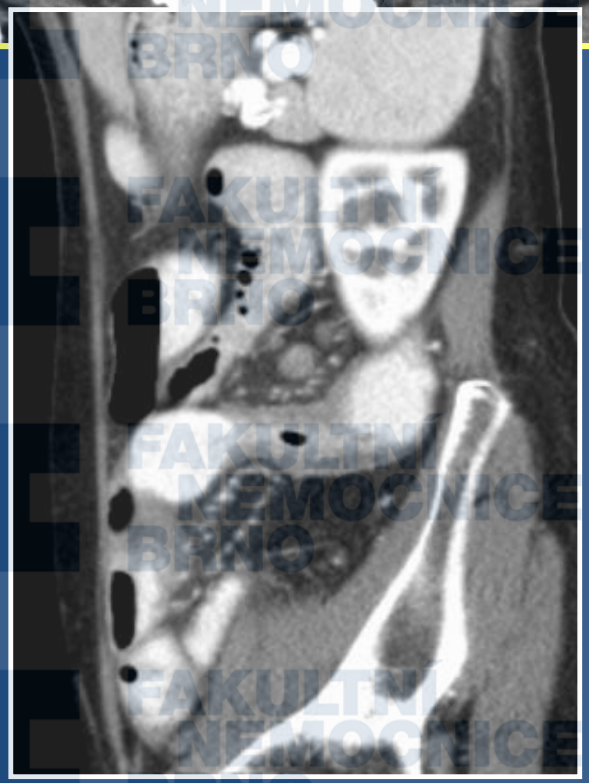

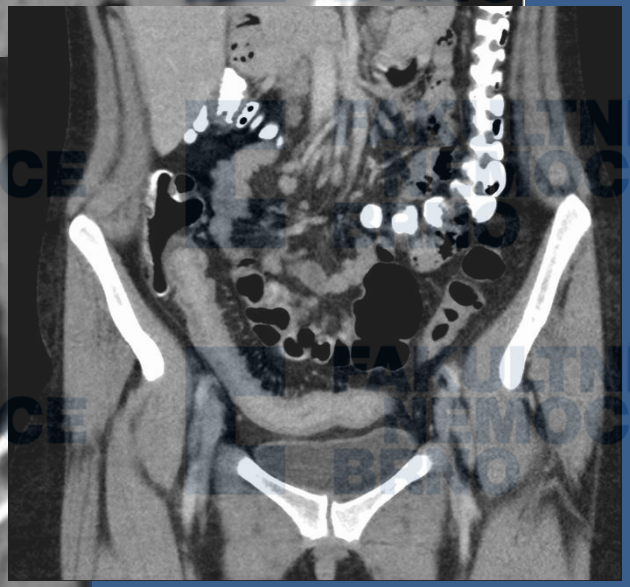

# Hodnocení aktivity postiženého segmentu - MR:

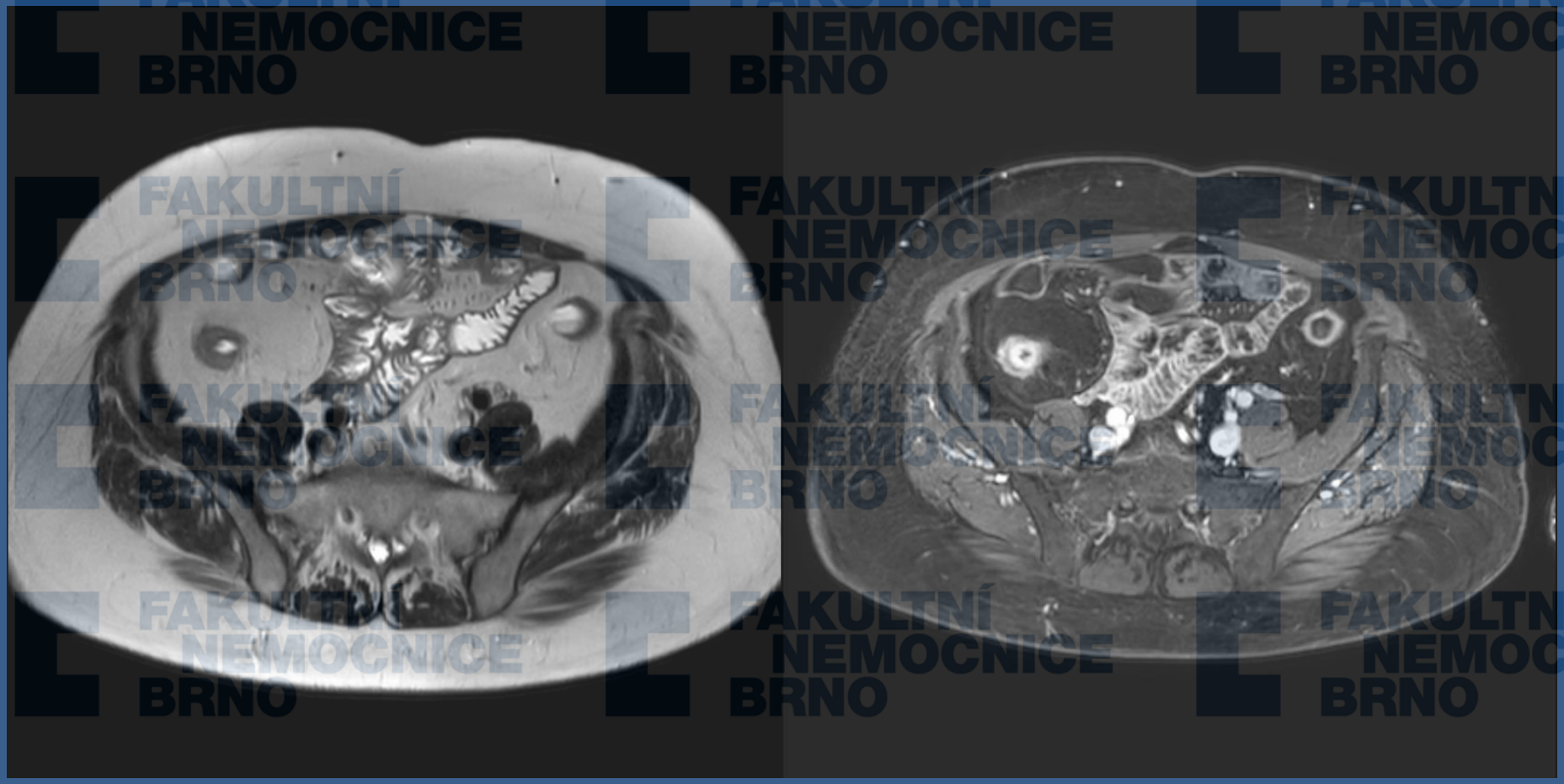

# Hodnocení aktivity postiženého segmentu - MR:

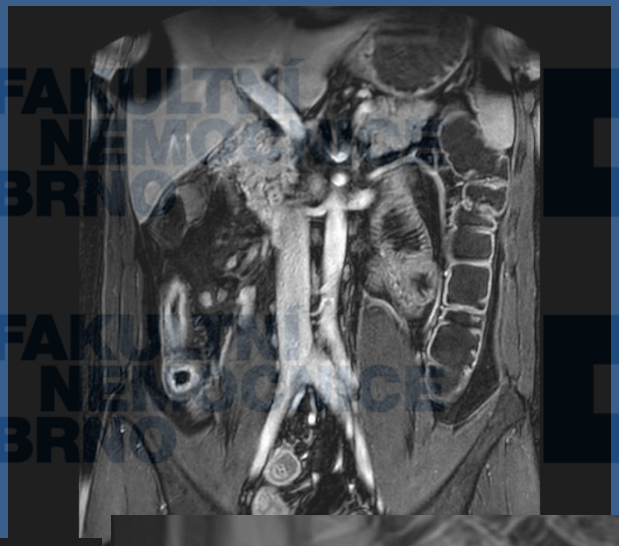

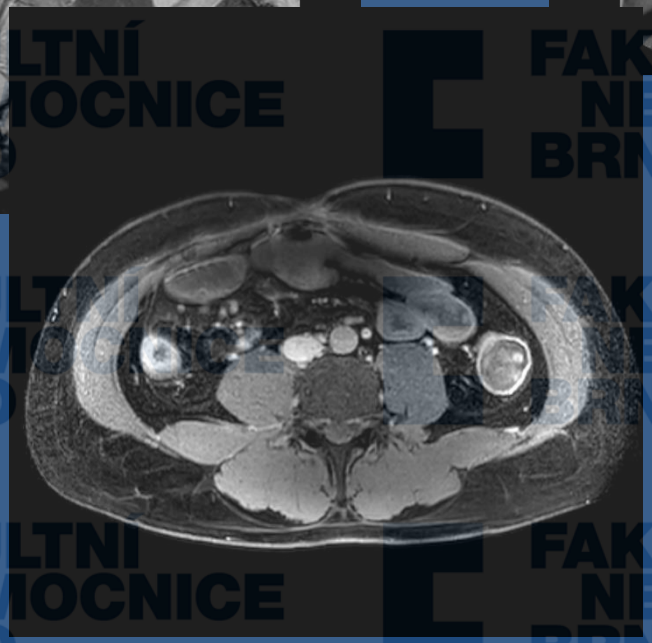

# Hodnocení časné recidívy po resekcích :

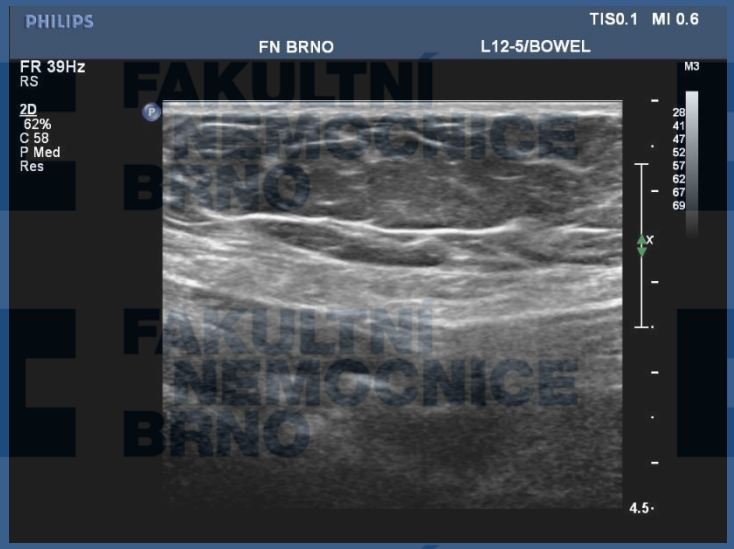


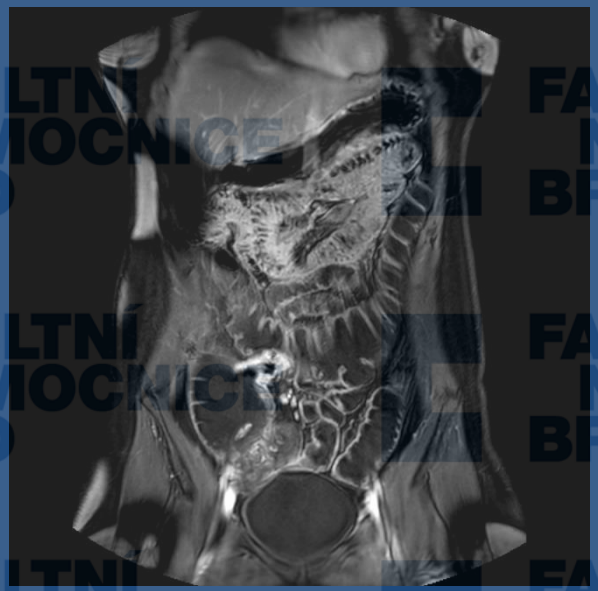

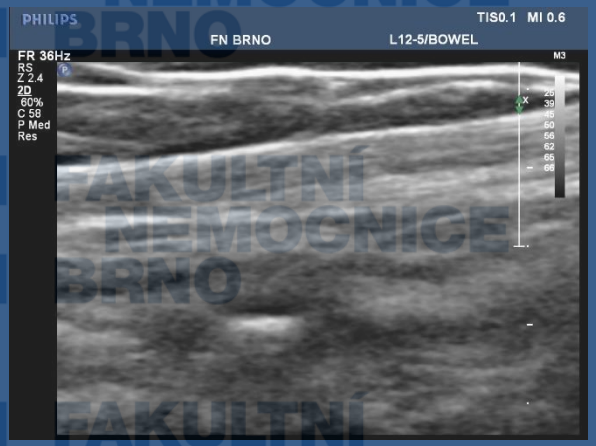


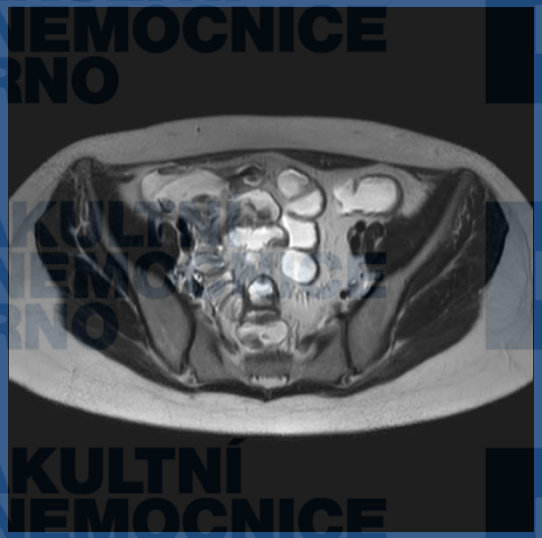

# Magnetic resonance index of activity

| Score | 0 | 1 | 2 | 3 |
|---|---|---|---|---|
| Thickness | ≤ 3 mm | > 3 - 5 mm | > 5 – 7 mm | > 7 mm |
| T2-signal on fatsat | Normal | Minor increase dark grey | Moderate increase light grey | Marked increase high signal |
| T1 Enhancement | Normal | Minor increase less than vessels | Moderate increase less than vessels | Marked increase ± vessels |
| Pattern | Normal | Homogeneous | Mucosal | Layered |
| Length | 0 cm | ≤ 5 cm | 5 - 15 cm | > 15 cm |
| Comb sign | No | Yes | | |

## Grading Crohn's disease activity

| | |
|---|---|
| ***None*** | No signs of disease activity |
| ***Mild*** | Signs of activity. No features with score 3. *No complications.* Total score ≤ 8. |
| ***Moderate*** | Score 9-13 or contains a feature with score 3. *No complications.* |
| ***Severe*** | Total score ≥ 14 *or* Presence of ***at least one complication***: Infiltrate - Abscess - Fistula - Total stenosis |

**Crohn's disease, Evaluation with MRI**

***Carl Puylaert, Jeroen Tielbeek and Jaap Stoker***

the Academic Medical Centre, Amsterdam, the Netherlands, 2016

Aktivita versus fibr. stenóza – rtg enteroklýza:

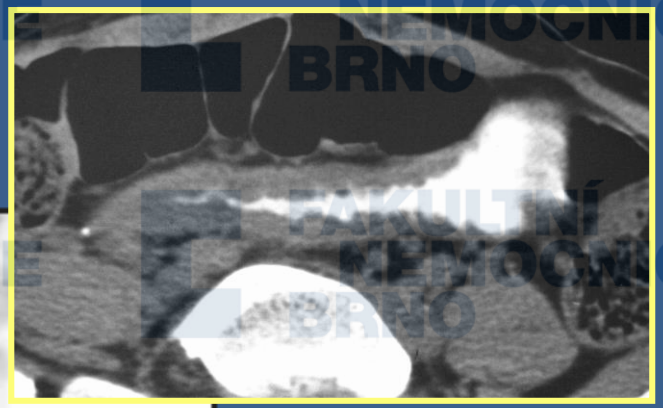

# Komplikace CD

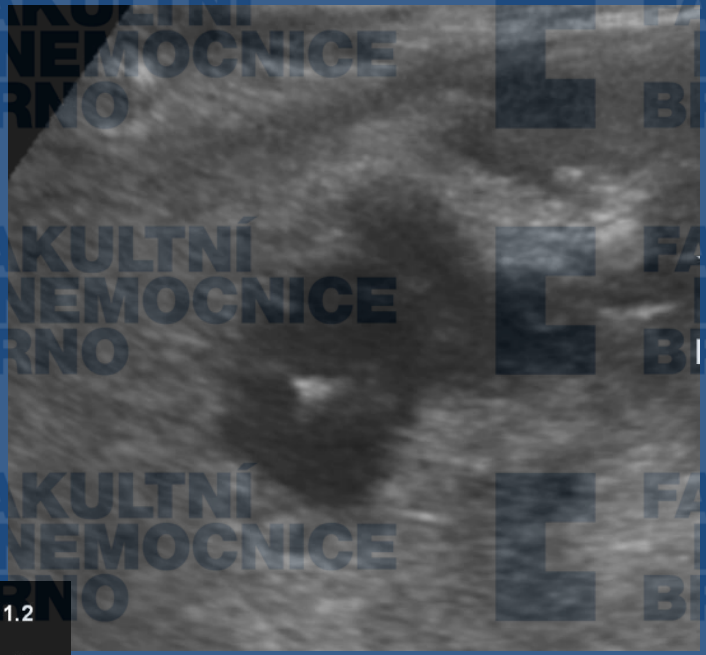

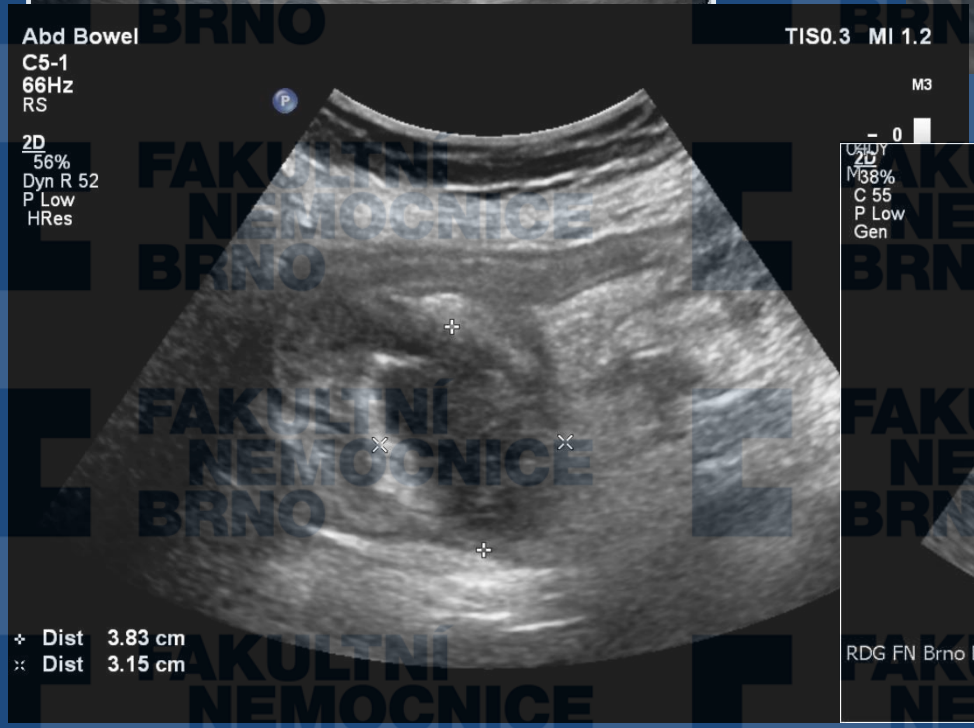


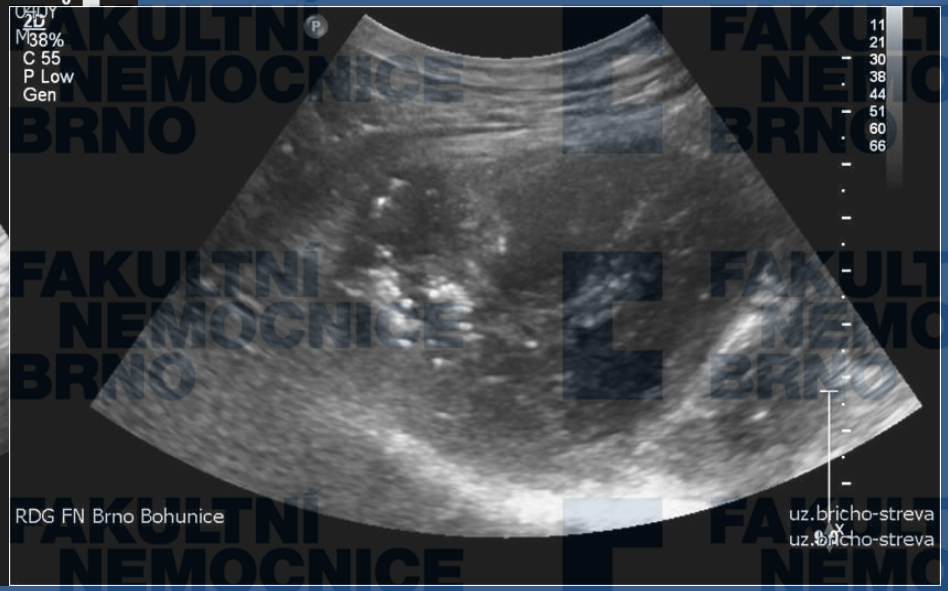

# Komplikace CD

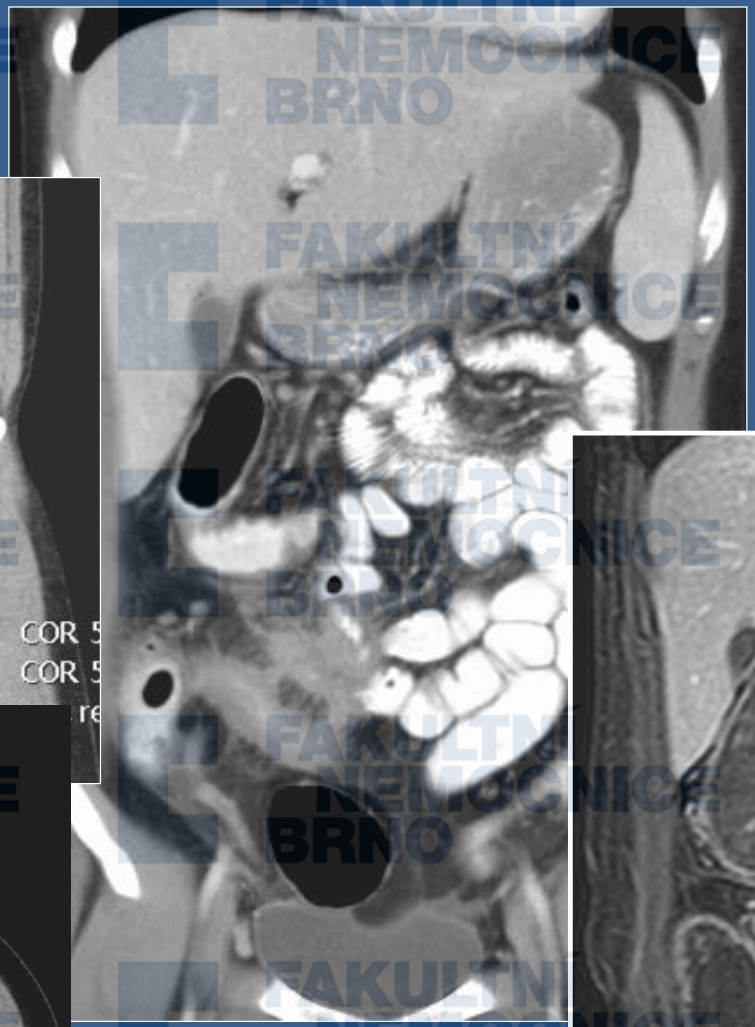

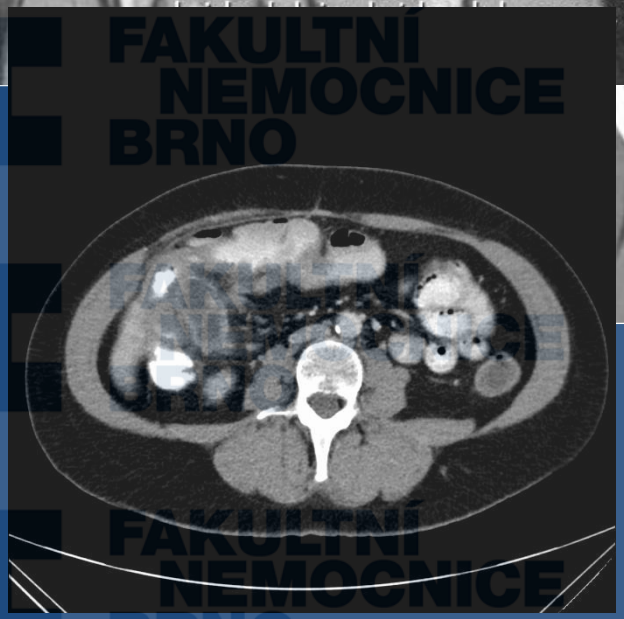

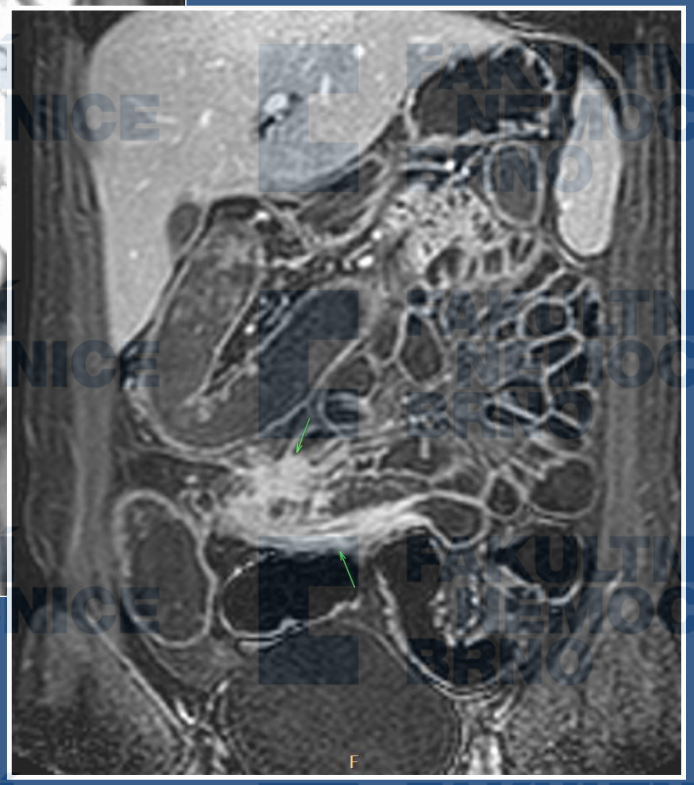

# Komplikace CD - abscesy

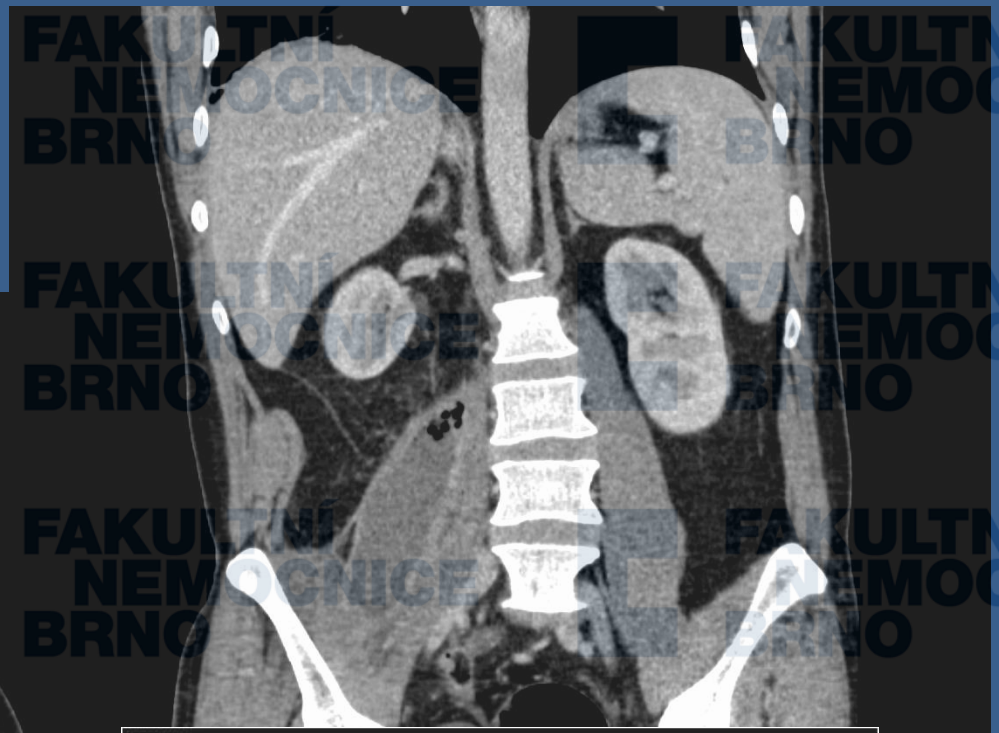

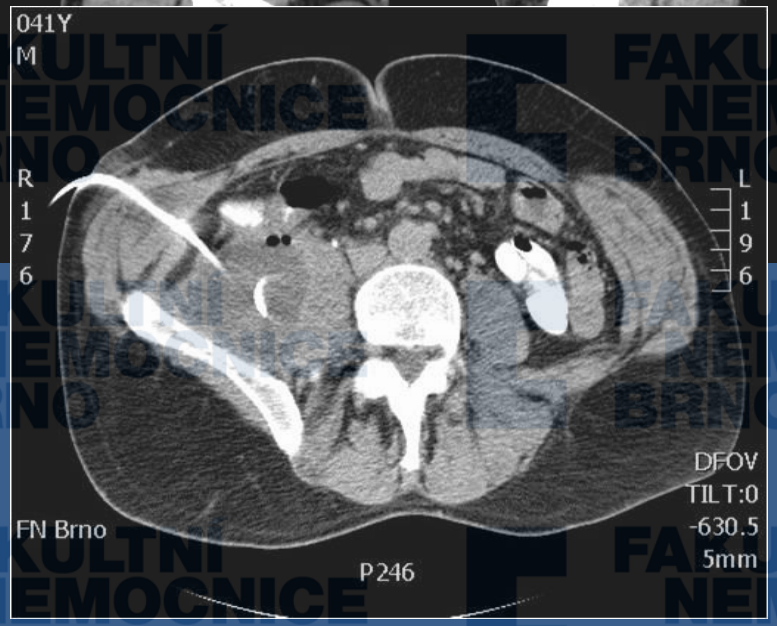

# Komplikace CD

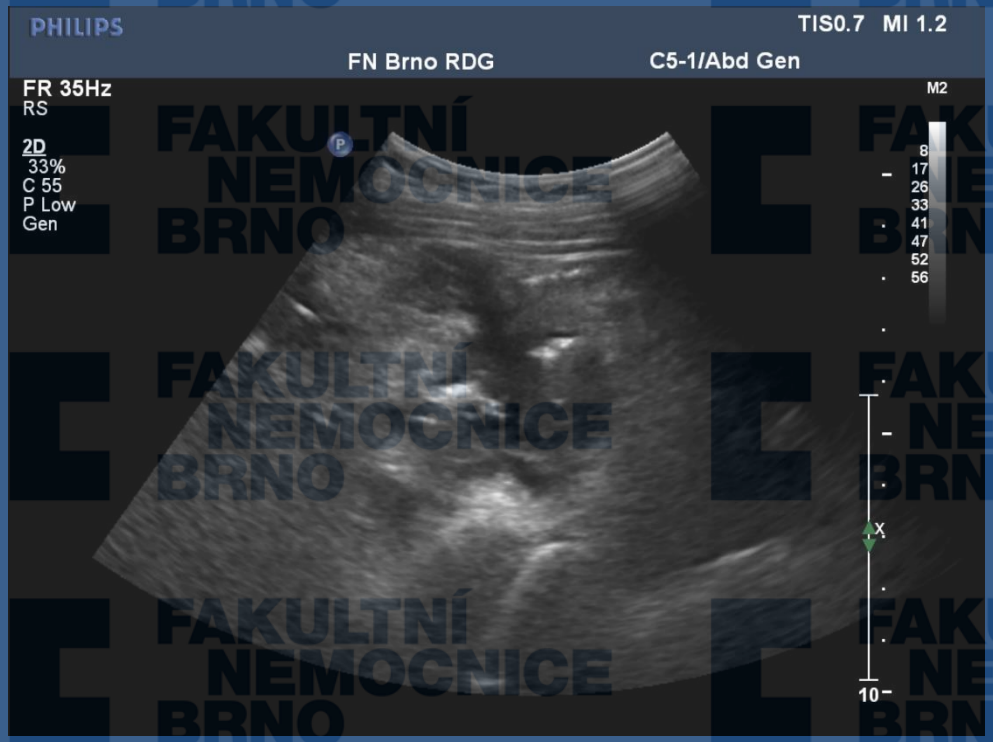


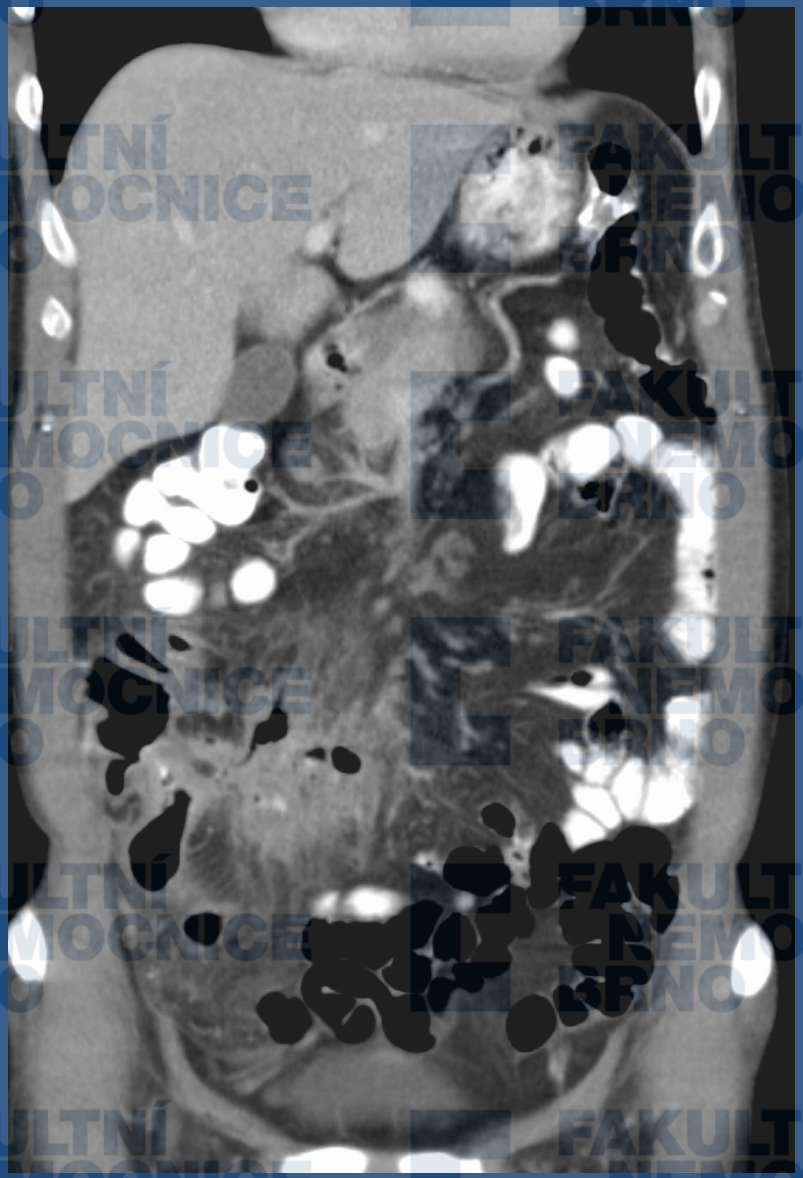

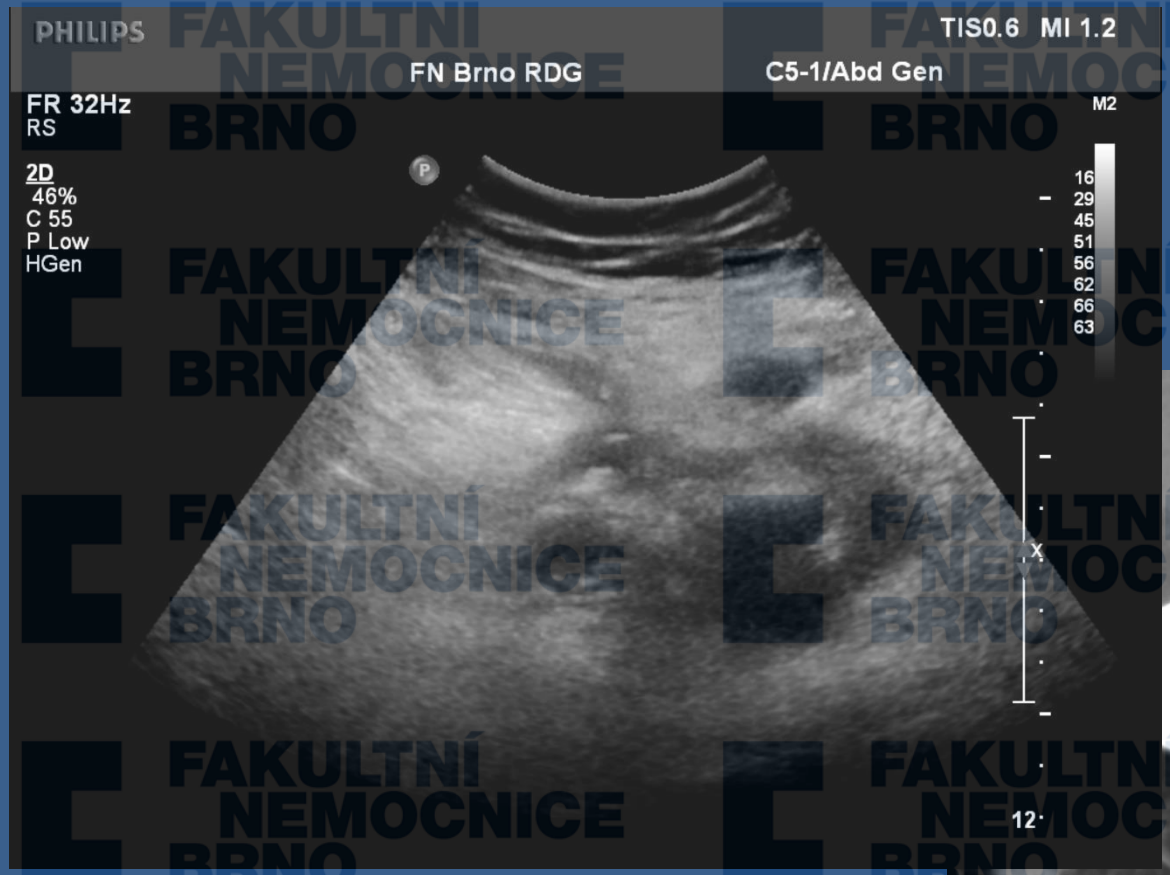


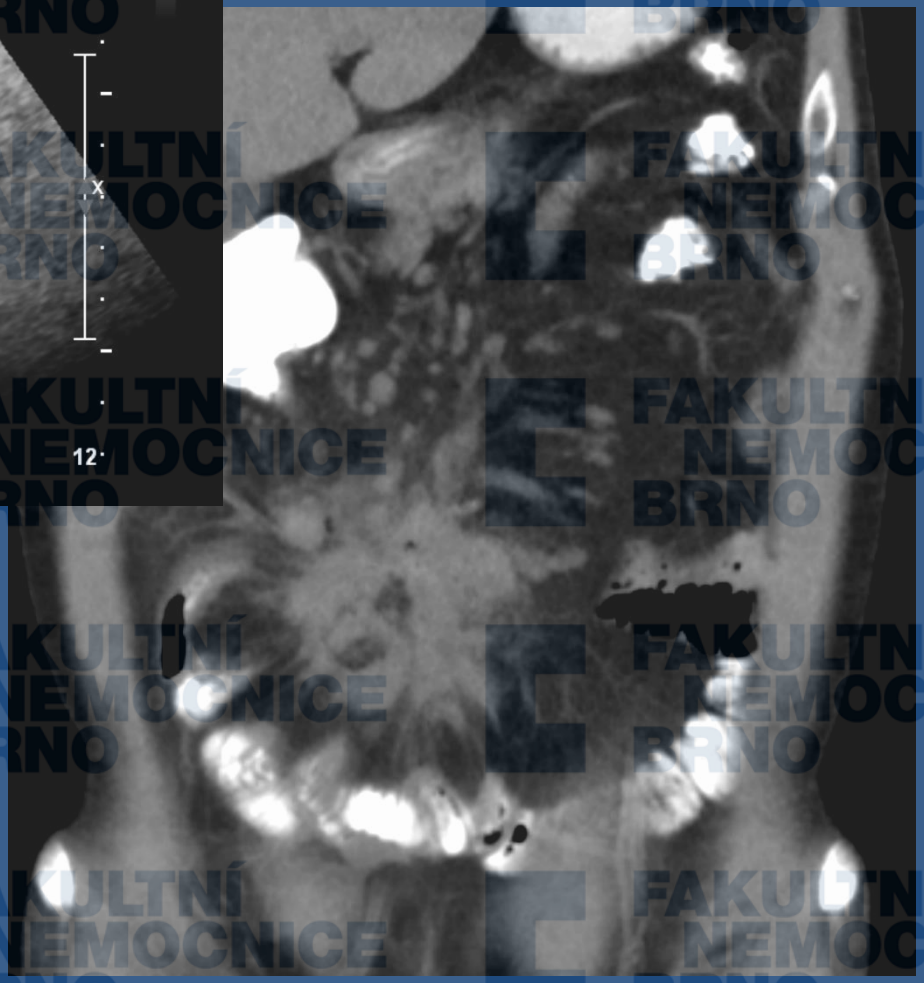

Komplikace CD

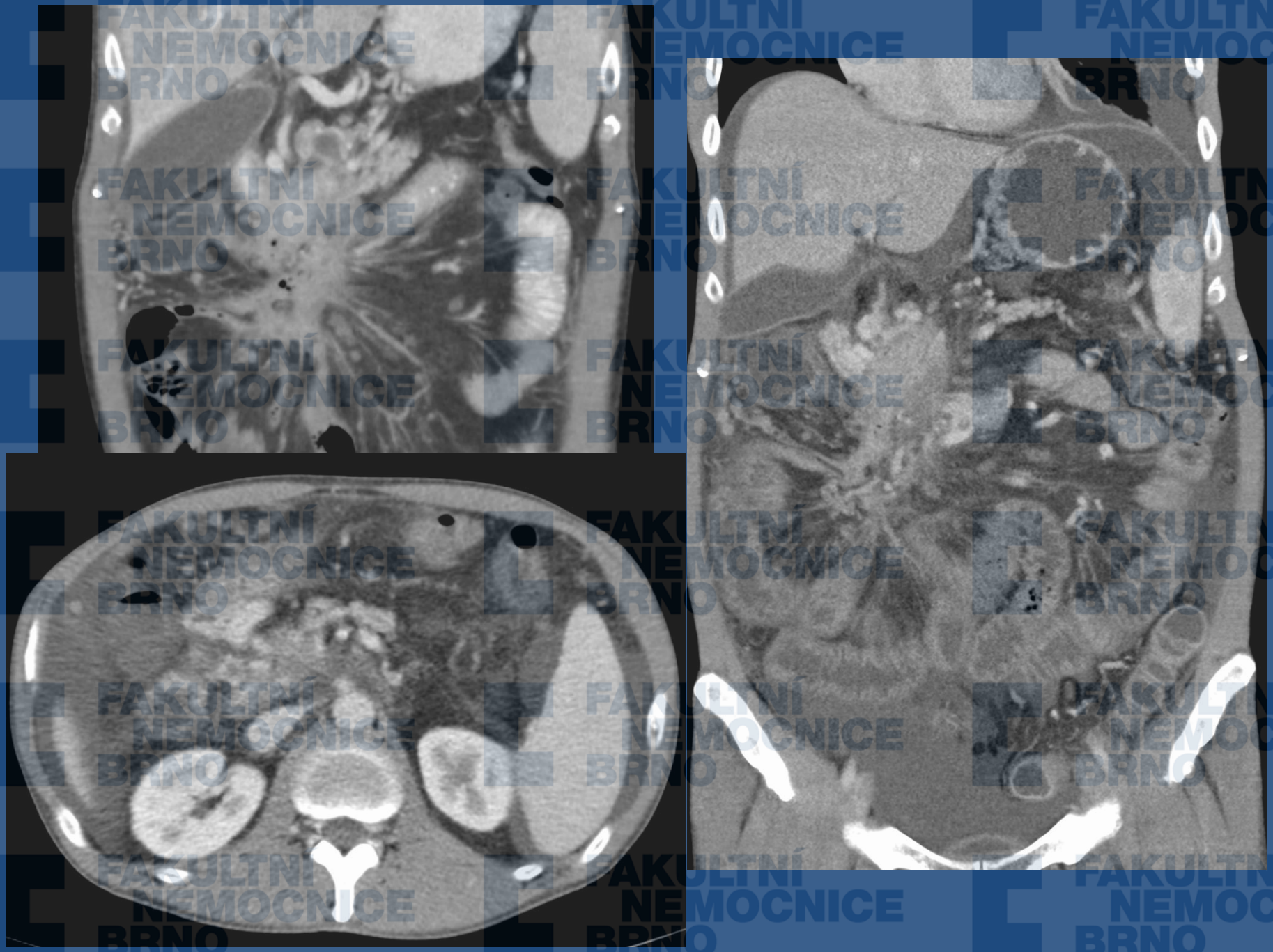

FAKULTNÍ NEMOCNICE BRNO

# PERIANÁLNÍ CROHNOVA CHOROBA

- **Píštěle u CD: 70-90% perianální** (včetně rekt.-vag.,rektovesikálních)

  **10-30% enterokutánní**

- **Manifestace: po operaci x spontánně**

- **Kumulativní riziko manifestace perianální CD**

| | |
|---|---|
| 1.rok CD…….. | 12% |
| 5.rok CD…….. | 15% |
| 10.rok CD…….. | 21% |
| 20.rok CD…….. | 26% |

- **Perianální CD**

  **1) předchází intestinální CD cca o 10 let**

  **2) simultánně s intestinální CD**

FAKULTNÍ NEMOCNICE BRNO

# PERIANÁLNÍ CROHNOVA CHOROBA

- **Klasifikace perianální CD** (Parks 1976 +AGA 2003)

1) vztah k linea dentata
   nízké x vysoké

2) vztah ke sfinkterům

   a subkutánní, pod sfinktery
   b intersfinktericky
   c transfinktericky
   d suprasfinktericky
   e extrasfinktericky

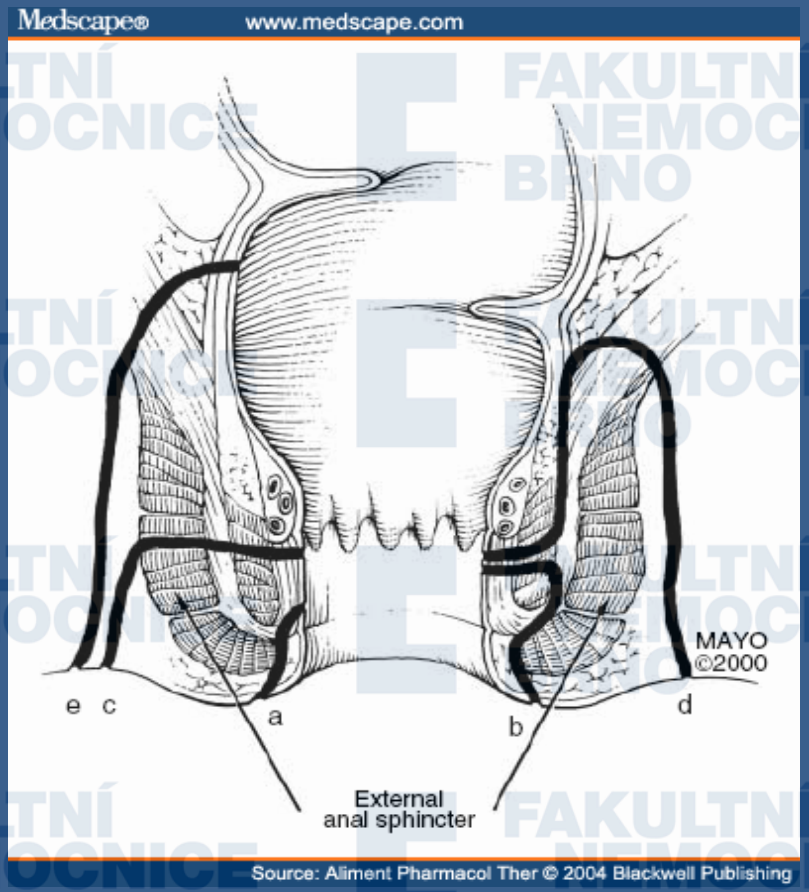

# PERIANÁLNÍ CROHNOVA CHOROBA

## Klasifikace perianální CD (Parks 1976 + AGA 2003)

1) simplexní:

- nízké - superficiální, intersfinterická, nízká transsphinkterická, s jedním ústím – Parks a,b/c
- nezasahuje do okolních orgánů

a subkutánní, pod sfinktery

b intersfinktericky

c transfinktericky

d suprasfinktericky

e extrasfinktericky

2) komplexní:

- vysoké, supra-, extra-, transsphinkter. Parks c,d,e - s mnohočetným ústím -
- zasahuje vagínu, m. měchýř. větvená, absces.

indikované k biologické léčbě

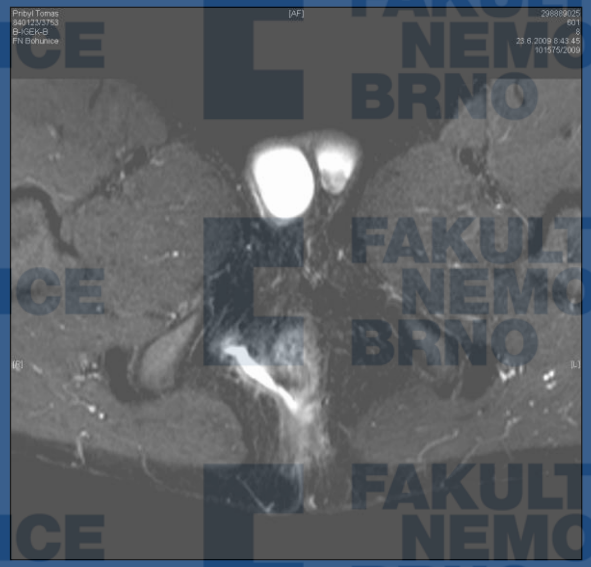

# PERIANÁLNÍ CROHNOVA CHOROBA

) Indexy aktivity - klinické vyšetření (subjektivní!):

- PDAI (Irvine 1995 J.Clin.Gastroenterol.) - tíže perian.CD

  - 5. kategorií

    sekrece, bolest, sexuální aktivita, typ perian.choroby, stadium indurace

  - 0-4 každá kategorie, body sumárně 0-20, +/- 3 signif. změna

- FDAM (Present 1999 N.Engl.J.Med.) - aktivita perian.CD

  - palpace: drénující x uzavřená fistule

  - pokles počtu drénujících fistulí o 50% / zhojení (úplné uzavření fistulací)

**preference objektivních hodnotících kritérií**
**= morfologické metody**

# PERIANÁLNÍ CROHNOVA CHOROBA

- kvalita vyhodnocení léčebné odpovědi již po iniciační - indukční fázi biologické léčby (10.týden)

- ovlivní další průběh CD
- ovlivní další taktiku léčby CD (včasná chirurgie...)
- ovlivní otázku trvání a ukončitelnosti biologické léčby

**preference objektivních hodnotících kritérií**
**= morfologické metody**

# NÁDOROVÉ KOMPLIKACE U CROHNOVY CHOROBY:

Nejčastnější nádorovou komplikací u Crohnovy choroby jsou karcinomy - CRC.

Prevalence u Crohnovy nemoci -3,7%

Podíl IBD na výskytu CRC 1-2%

Eaden JA, Abrams KR, Mayberry JF. The risk of colorectal cancer in ulcerative colitis: a meta-analysis. Gut 2001; 48: 526–535

# NÁDOROVÉ KOMPLIKACE U CROHNOVY CHOROBY:

- Riziko vzniku CRC v terénu IBD

1. Rozsah zánětu na kolon
2. Tíže zánětu
3. Délka trvání

| | | |
|---|---|---|
| 1.6 % | - | 10 let |
| 8,3% | - | 20 let |
| 18,3 | - | 30 let |

Eaden JA, Abrams KR, Mayberry JF. The risk of colorectal cancer in ulcerative colitis: a meta-analysis. Gut 2001; 48: 526–535

# NÁDOROVÉ KOMPLIKACE U CROHNOVY CHOROBY:

- odlišnosti od sporadické formy

Nižší věk (30-40 let)

Multifokální a infiltrativní růst

Mucinosní karcinom

Nízká diferenciace

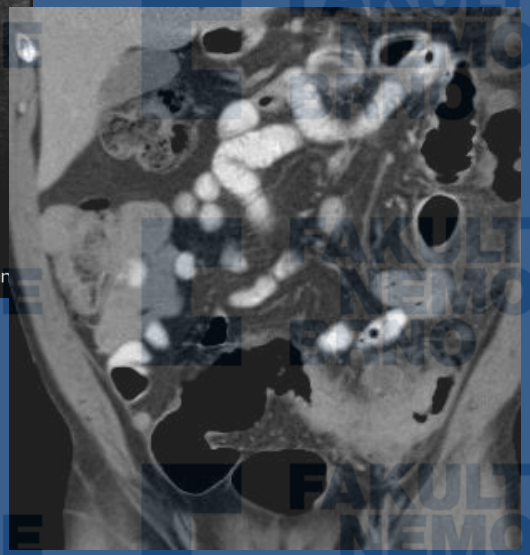

041Y
2D
M45%
C 55
P Low
HGen
17
29
40
49
53
59
62
68
8.0
FN Brno
streva,minimalni kontakt lekare s pacientem,kontrastni zobrazeni

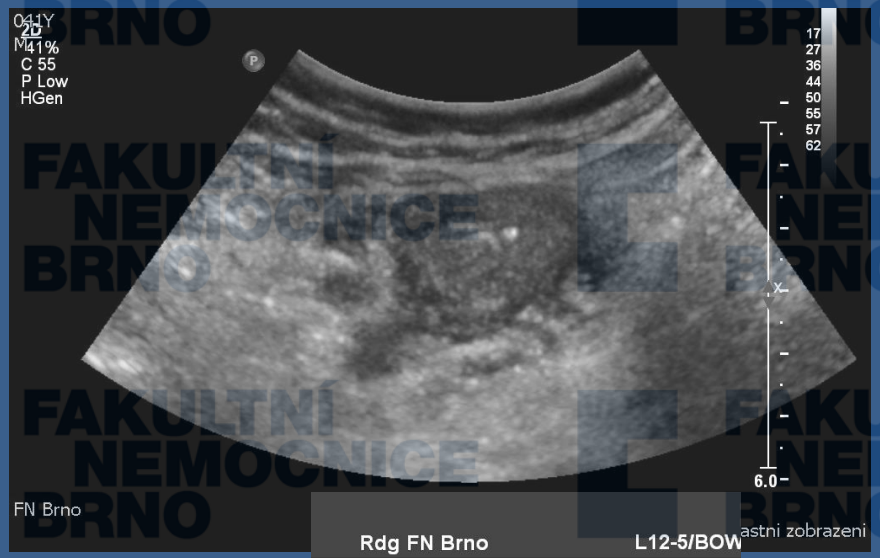
041Y
2D
M41%
C 55
P Low
HGen
17
27
36
44
50
55
57
62
6.0
FN Brno
astni zobrazeni

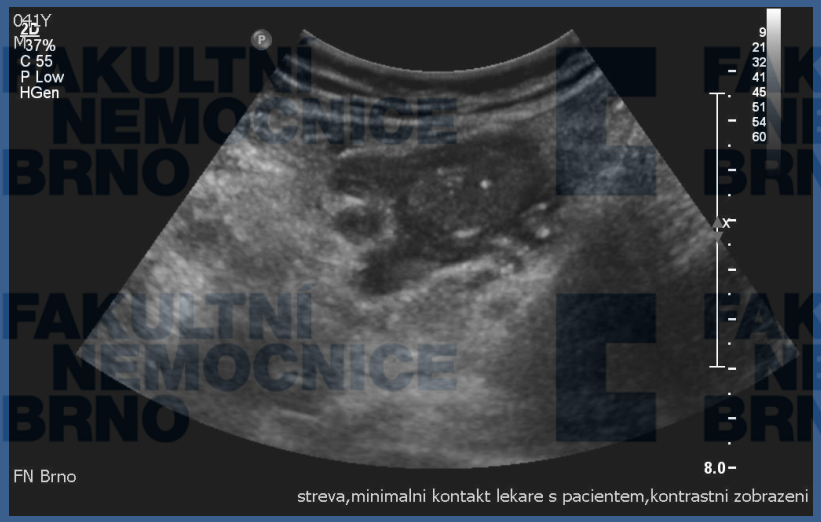
041Y
2D
M37%
C 55
P Low
HGen
9
21
32
41
45
51
54
60
8.0
FN Brno
streva,minimalni kontakt lekare s pacientem,kontrastni zobrazeni

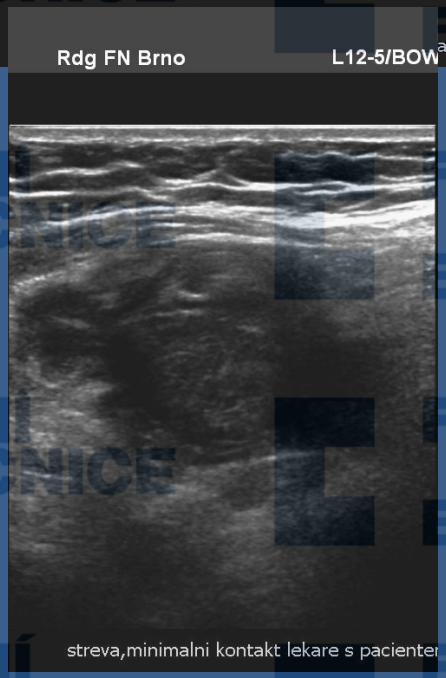
Rdg FN Brno
L12-5/BOW
streva,minimalni kontakt lekare s pacienter

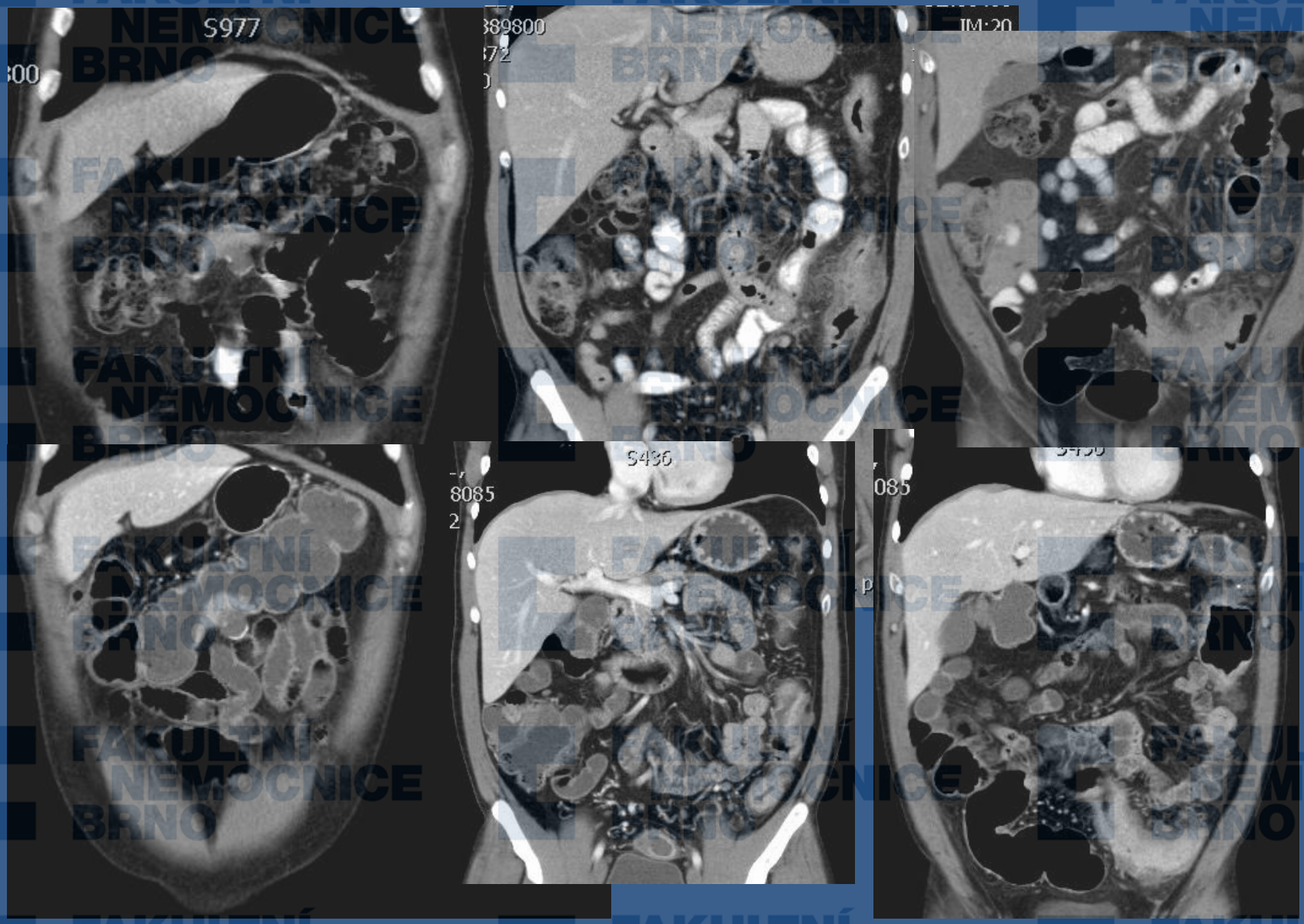


FAKULTNÍ NEMOCNICE BRNO

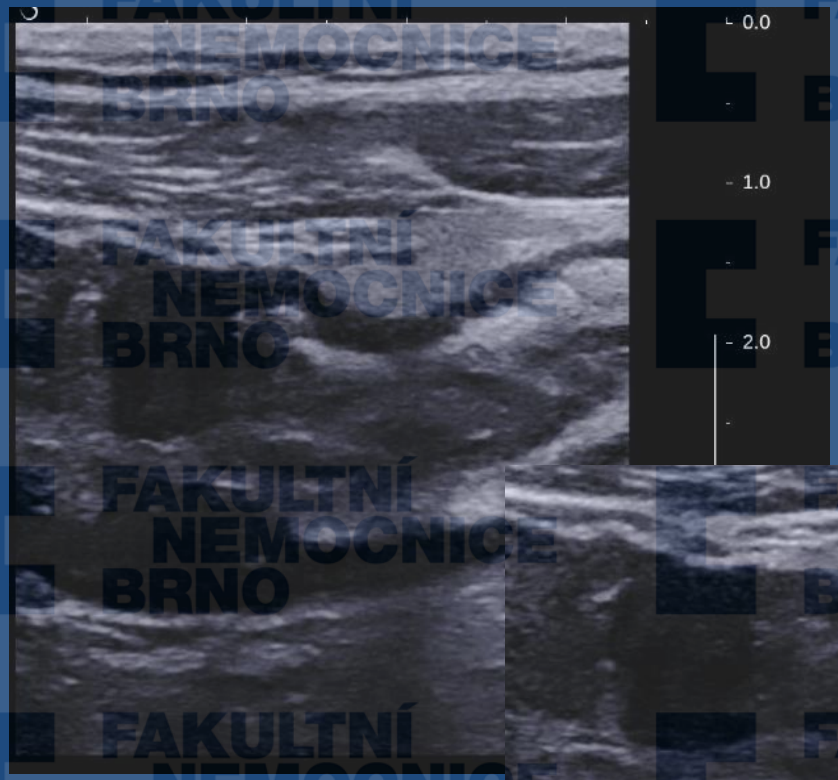

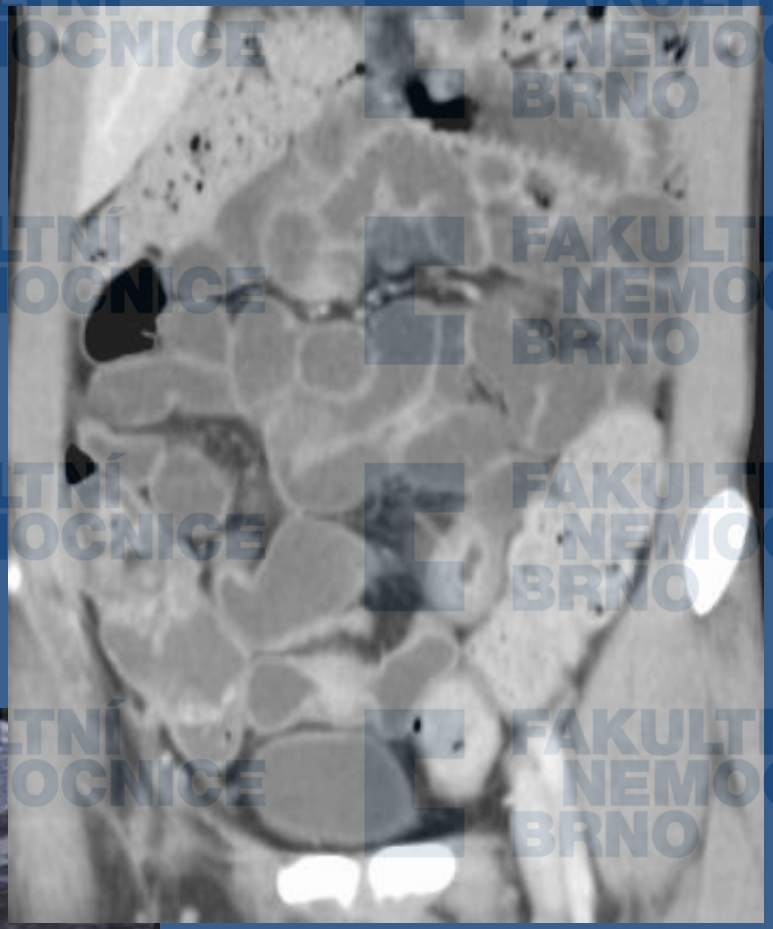

FAKULTNÍ NEMOCNICE BRNO

# Zamyšlení:

## Co se změnilo v posledních 20 letech v problematice CD:

Etiopatogeneze:

Diagnostika: - zobrazovací metody
endoskopické metody
laboratoř

Léčba – konzervativní
chirurgická

# Shrnutí:

Specifika jednotlivých pracovišť

Jasné nálezy - aktivní – chronická fáze: UZ, CT, MR

UZ – akutní vyšetření, sledování pacientů, hodnocení aktivity

CT – akutní vyšetření, akutní komplikace choroby, intervence

MR – sledování pacientů, posouzení aktivity

Detekce skip lézí, rozsah postižení, komplikace – MR, CT, UZ