CHRONICKÁ PANKREATITIDA NEBO TUMOR PANKREATU?

Bohatá Š., Jurová B.

RDK FN Brno a LF MU Brno

CHRONICKÁ PANKREATITIDA

- Definována jako trvale progredující zánět. onemocnění, kdy je postupně funkční parenchym žlázy nahrazen vazivem a tato změna v terminálních stadiích nemoci vyvolává exokrinní i endokrinní pankreatickou funkční insuficienci
- Proces fibrogeneze - základní patogenetický fenomén onemocnění
- Po 20 letech probíhající CHP je kumulativní riziko rozvoje CA 6%
- Incidence 7,9/100tis./rok v ČR (v zemích s prohibicí 23 - Finsko)
- TIGAR-O klasifikace:
  - T – toxicko-metabolická forma (alkoholická, při chron. urémii či dyslipidémii…)
  - I – idiopatická forma (až 10%, u mladších výrazně bolestivá)
  - G – geneticky indukovaná forma
  - A – autoimunitní forma (masivní infiltrace lymfoplazmat.bb.,může být fokální)
  - R – rekurentní akutní pankreatitida u osob s CHP
  - O – obstruktivní forma

CHRONICKÁ PANKREATITIDA

- UZ
  - diagnosticky největší význam má nález dilatace pankreatického vývodu (v hlavě nad 3,0 mm) a důležité je UZ vyš. v diagnostice cystických, ale i solidních formací větších než 1,5 cm
- CT
  - zobrazí rozšířený pankreat. vývod a jeho obsah, strukturu slinivky – tvar, konturu, velikost (atrofii), kalcifikace, pseudocysty
- MR
  - důležitá zejm. MRCP sekvence, zobrazí pankreat. vývod (neinvazivní alternativa k ERCP, dnes doporučována)
- EUS
  - umožní vyjádřit se k textuře slinivky, rovnoměrnosti či nepravidelnosti echogenity, spolehlivě posoudí konfluens pankreatiko-biliární v obl. Vaterovy papily, zvláště citlivá v detekci ložisek, zobrazí i zvětšené peripankreatické uzliny

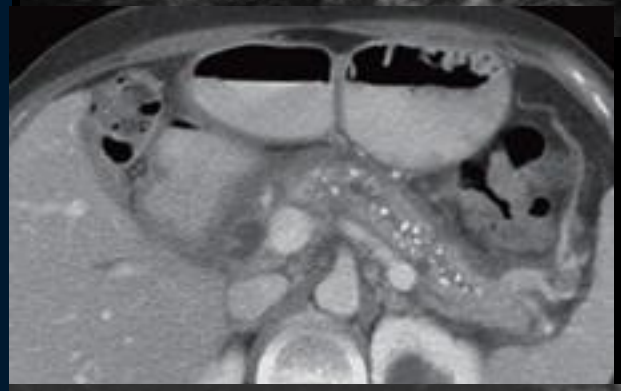

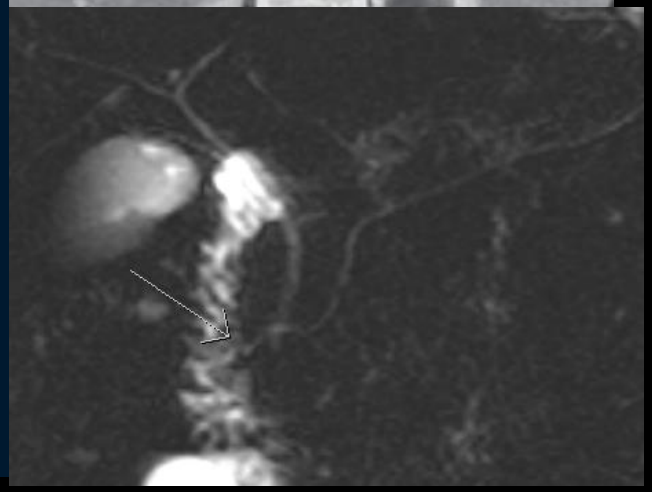

Žlábková pankreatitida

- forma fokální CHP objevující se ve žlábku mezi hlavou pankreatu, choledochem a duodenem
- změny odpovídají zejm. cystické dystrofii stěny duodena, jako reakci na chronické či recidivující zánětlivé inzulty
- nejčastěji u mužů alkoholiků středního věku
- hypovaskularizovaná masa na CT či MR
- dilatace hl. vývodu je relat. vzácná (na rozdíl od CA)
- přítomny drobné cysty či kolekce v lézi

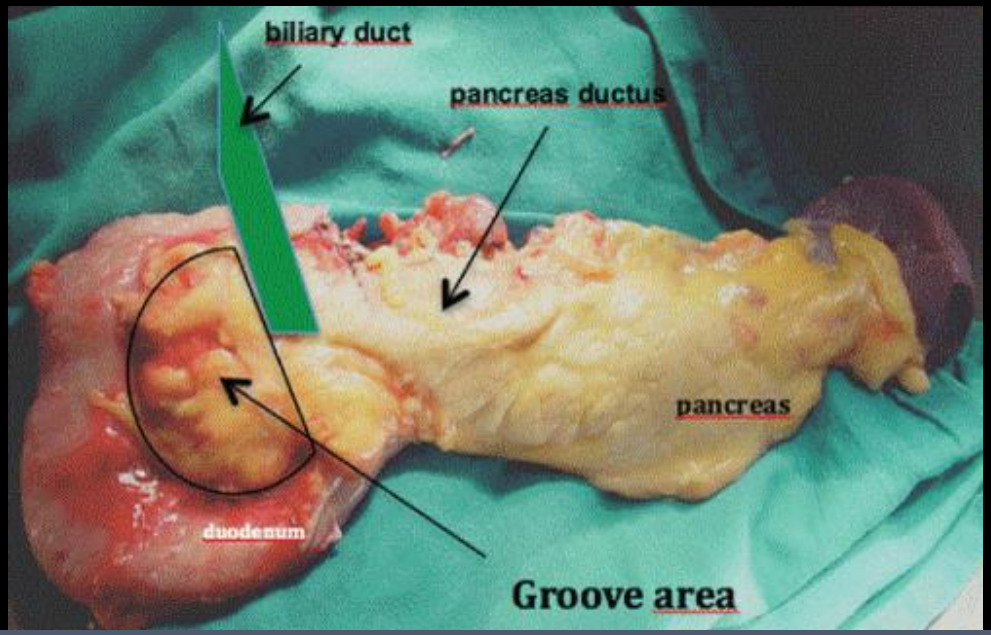

Diaz-Jaime, Groove Pancreatitis, IntJourDigDiseases 2015

UZ

- slinivka může být atrofická, kalcifikovaná či fibrotická, u autoimun. fokálně či difusně zvětšená (41%)
- nehomogenně zvýšená echogenita – 53% (často značí fibrotizující proces)
- pseudocysty (21%)
- pseudoaneurysmata
- fokální hyperechogenity (40%, často neodpovídají kalcifikacím)
- hypoechogenní zvětšená hlava (7%)
- rozšířený d. choledochus
- přidružené nálezy (ascites)

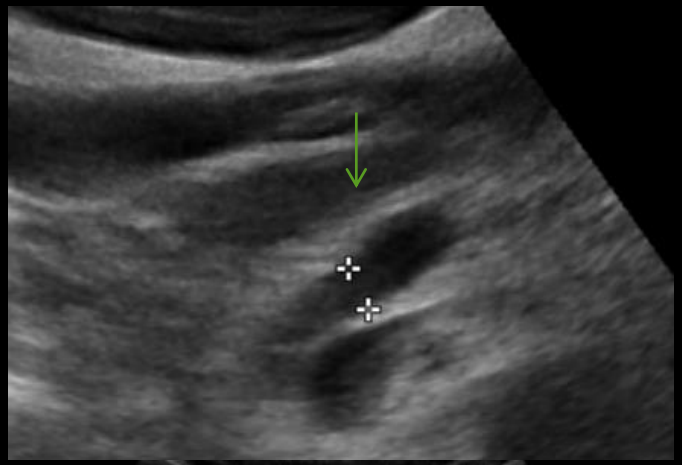

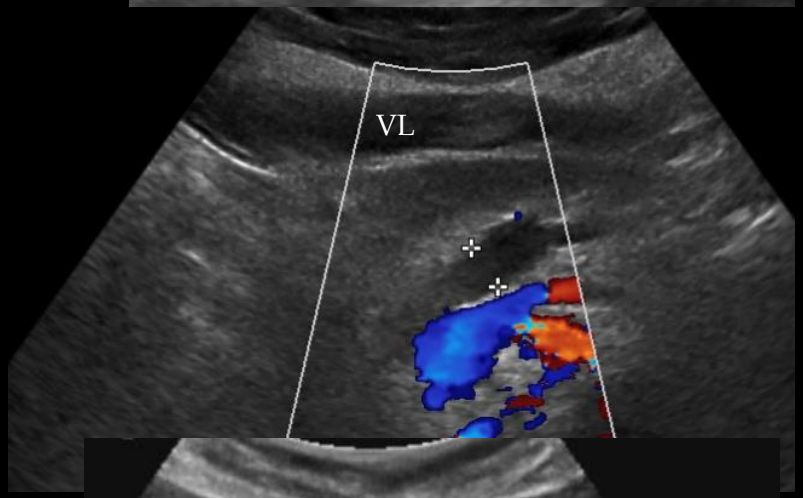

CT

- ztráta normální lalůčkovité struktury
- nepravidelná atrofie (54%)
- kalcifikace parenchymové i intraduktální (50%)
- nepravidelné rozšíření vývodu (68%)
- fokální či difusní zvětšení
- pozdní sycení fibrózní tkáně
- pseudocysty (21%)

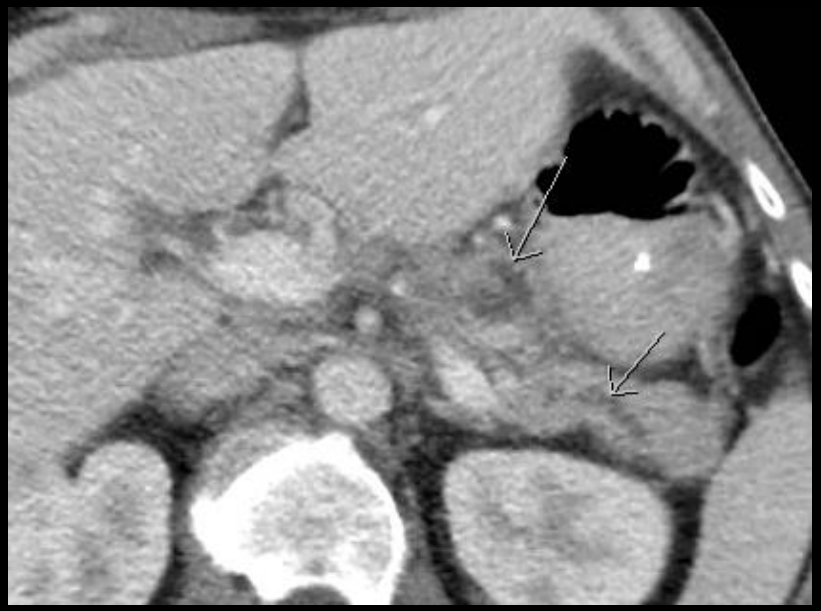

CT

autoimunitní

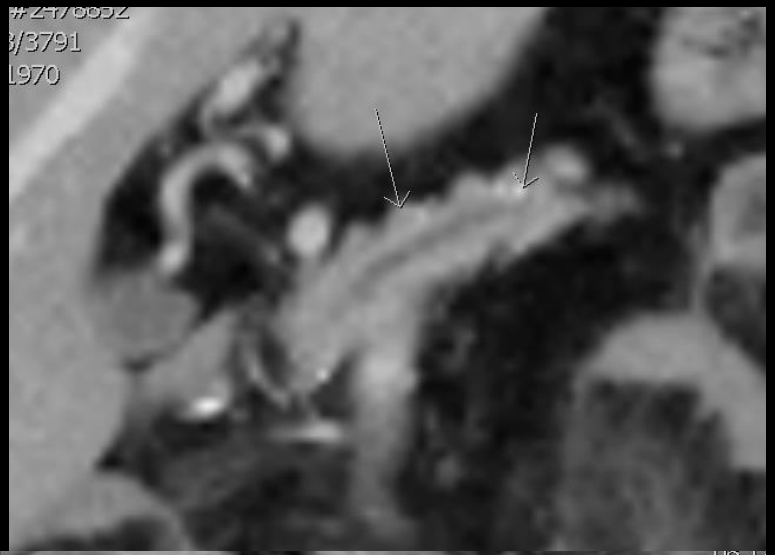

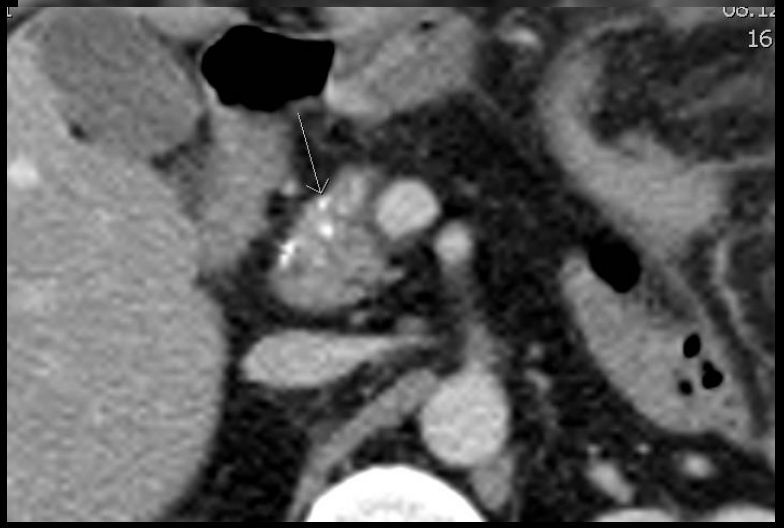

RTG

MR

- ztráta normální lalůčkovité struktury
- nepravidelná atrofie
- intraduktální kalcifikace
- nepravidelné rozšíření vývodu – dobře zobrazen MRCP sekvencí
- fokální či difusní zvětšení
- pozdní sycení fibrózní tkáně
- pseudocysty
- slibné DWI, TIC křivky sycení

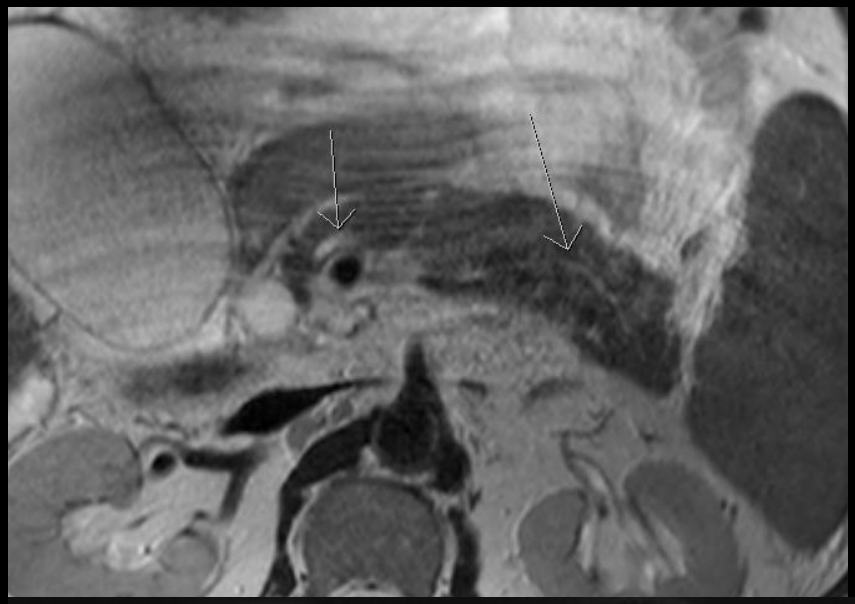

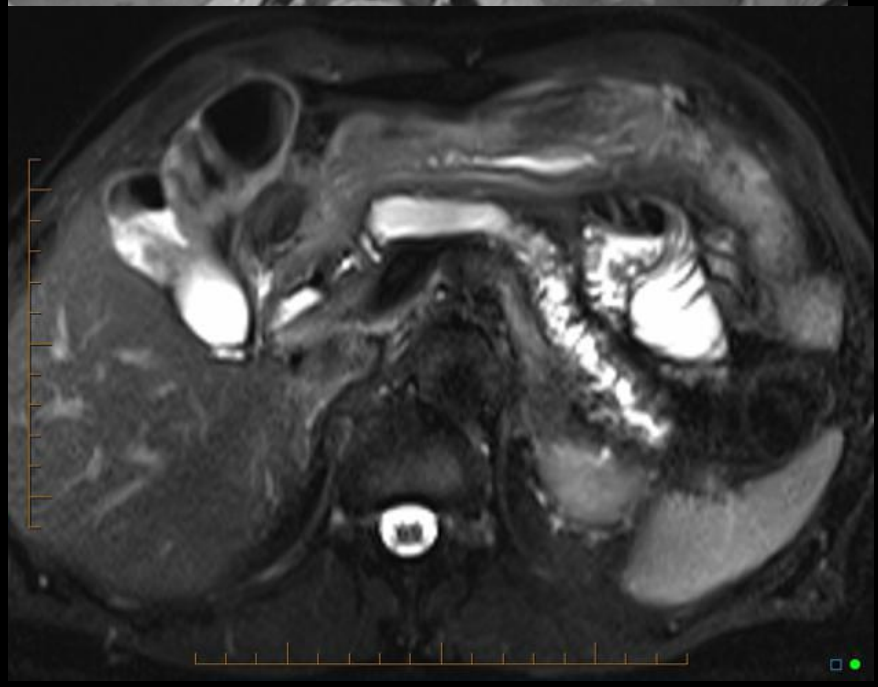

TUMOR PANKREATU

- Incidence 6-12/100tis./rok
- odlišení v terénu chron. pankreatitidy obtížné – obě patologie s vysokým podílem vaziva, sycení podobné
- často rozhodne až dynamika v čase
- nutná pečlivá klinická dispenzarizace (laboratorní vyš. atd)
- nejvyšší přesnost pro odlišení má EUS
- CT nejspolehlivější v hodnocení velikosti tumoru, vhodné i k posouzení lymfadenopathie a vzdálených metastáz
- často nutné opak. EUS s FNAB

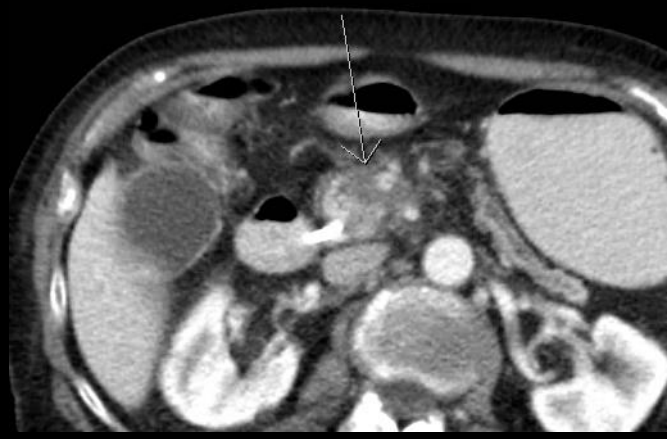

Comparison of Chronic Pancreatitis and Pancreatic Cancer.

Characteristic	Chronic Pancreatitis	Pancreatic cancer [46]
Age diagnosis		
<40	35%	2%
40–59	50%	8%
≥60	15%	90%
Gender		
Males	79%	50%
Females	21%	50%
Race	Blacks > Whites	Blacks > whites
Five Year Survival Rate	>95%	<5%
Risk Factor		
Smoking	Major Co-factor	Doubles risk
Drinking	Strongest life-style factor	Not a major risk factor [47]
Diabetes present	About 50% of long standing chronic pancreatitis	About 40% prevalence in the five years before onset pancreatic cancer [48]
Calcification		
Present	37%	Rare in ductal carcinoma unless there is underlying pancreatitis [49]
Absent	63%	
Estimated Incidence	Country Specific rates vary: 5-10/100,000/yr	6/100,000/yr is overall average in Westernized countries
Genetic Factors	PSSR, Spink1, CFTR	<10% of total burden. Many different genes, but BRCA2 is most frequent [50]

Nové techniky

PO Box 2345, Beijing 100023, China
www.wjgnet.com
wjg@wjgnet.com

World J Gastroenterol 2007 February 14; 13(6): 858-865
World Journal of Gastroenterology ISSN 1007-9327
© 2007 The WJG Press. All rights reserved.

BASIC RESEARCH

Pancreatic carcinoma coexisting with chronic pancreatitis versus tumor-forming pancreatitis: Diagnostic utility of the time-signal intensity curve from dynamic contrast-enhanced MR imaging

Yoshitsugu Tajima, Tamotsu Kuroki, Ryuji Tsutsumi, Ichiro Isomoto, Masataka Uetani, Takashi Kanematsu

November 2013, Volume 201, Number 5

Gastrointestinal Imaging
Original Research

« Previous Article | Next Article »

Use of Diffusion-Weighted MRI to Differentiate Chronic Pancreatitis From Pancreatic Cancer

Kumaresan Sandrasegaran[1], Kavitha Nutakki[1], Bilal Tahir[1], Aginiprakash Dhanabal[2], Mark Tann[1] and Gregory A. Cote[3]

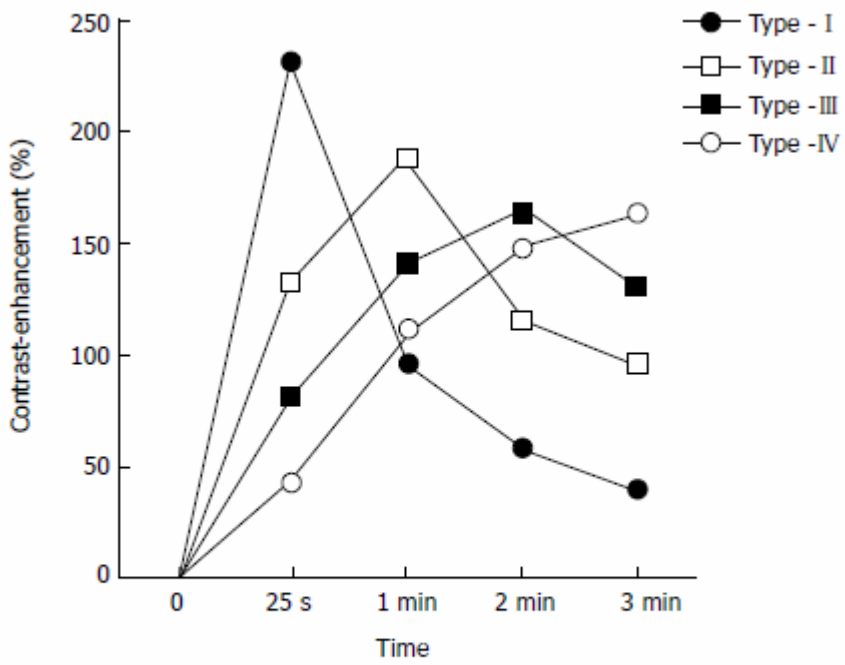

Figure 1 Patterns of the time-signal intensity curve (TIC) from dynamic contrast-enhanced magnetic resonance imaging of the pancreas.

CONCLUSION. The addition of DWI to conventional MRI does not facilitate differentiation of pancreatic cancer from chronic pancreatitis.

Pacientka 78 let s autoimunitní pankreatitidou seronegativní RA, vyš. 4/2014 -9/2014

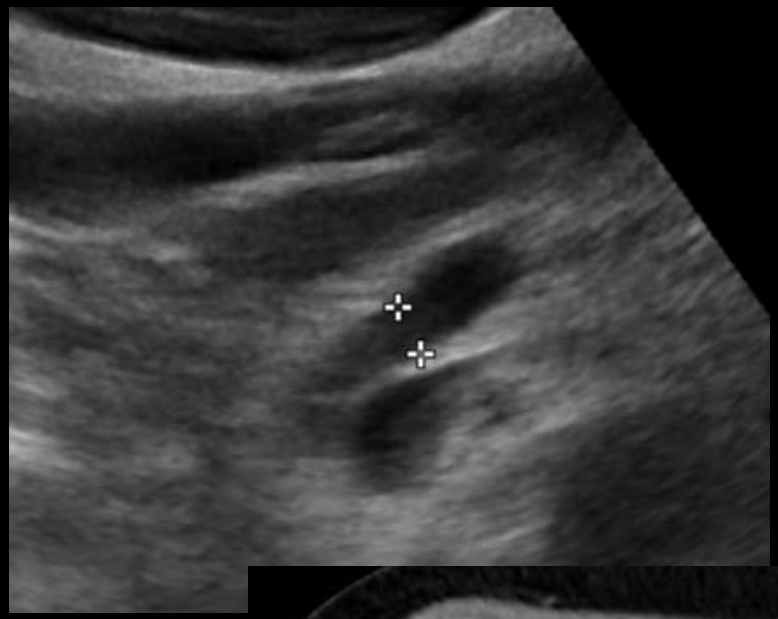

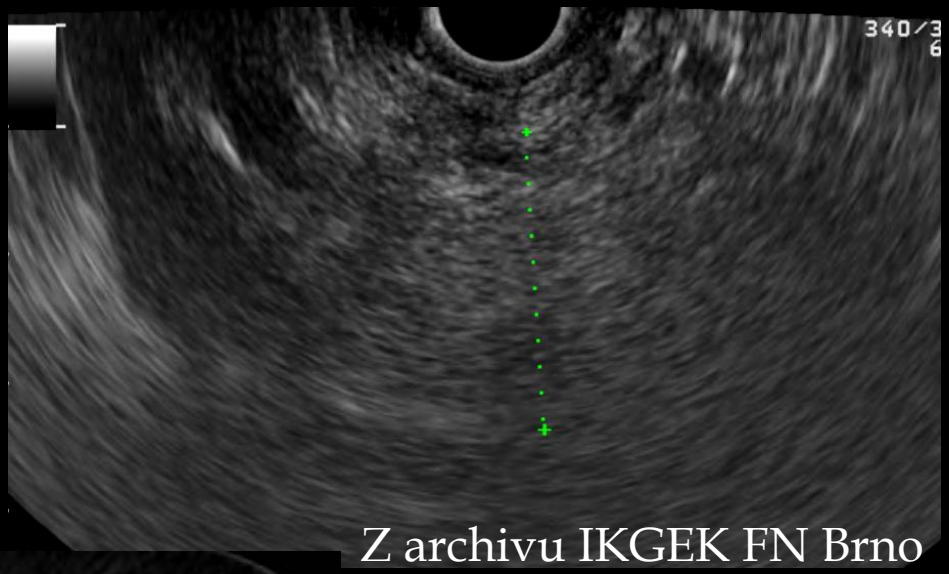

Z archivu IKGEK FN Brno

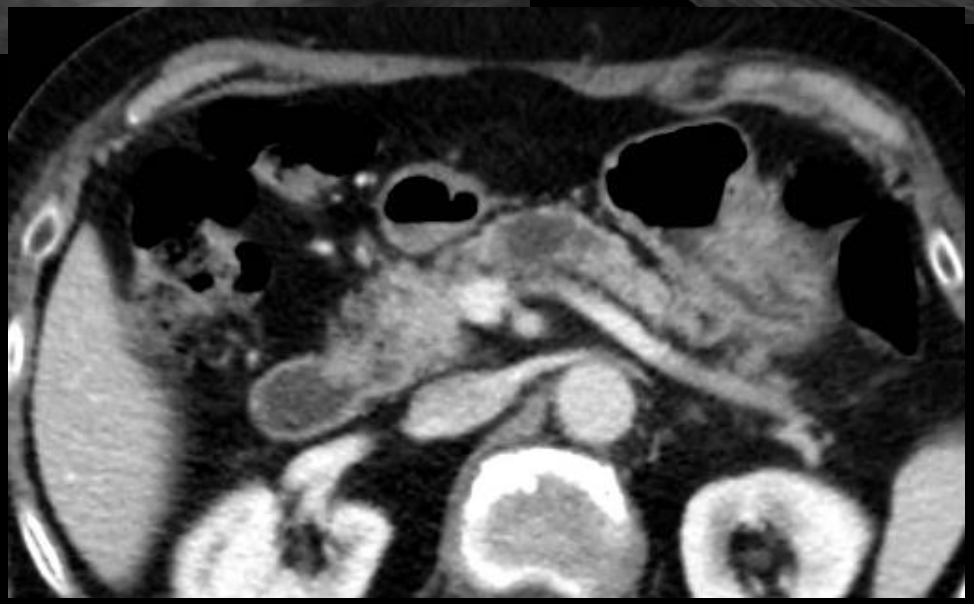

Pacientka 78 let s autoimunitní pankreatitidou 4/2015

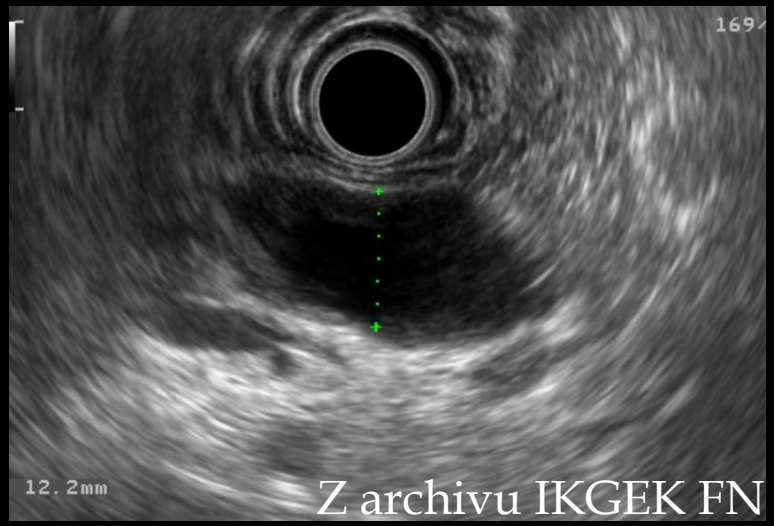

Z archivu IKGEK FN Brno

FNAB – histol.:
Duktální biliární adenoCa grade 2/3

2/2016

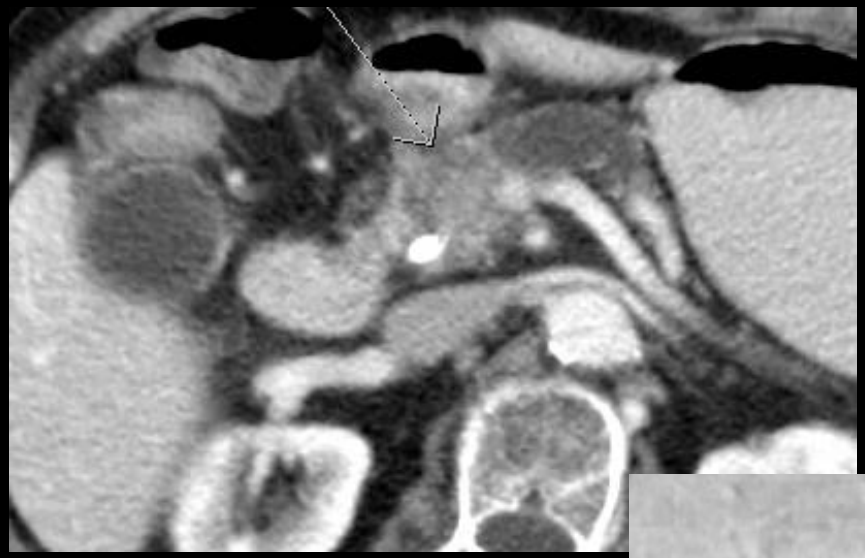

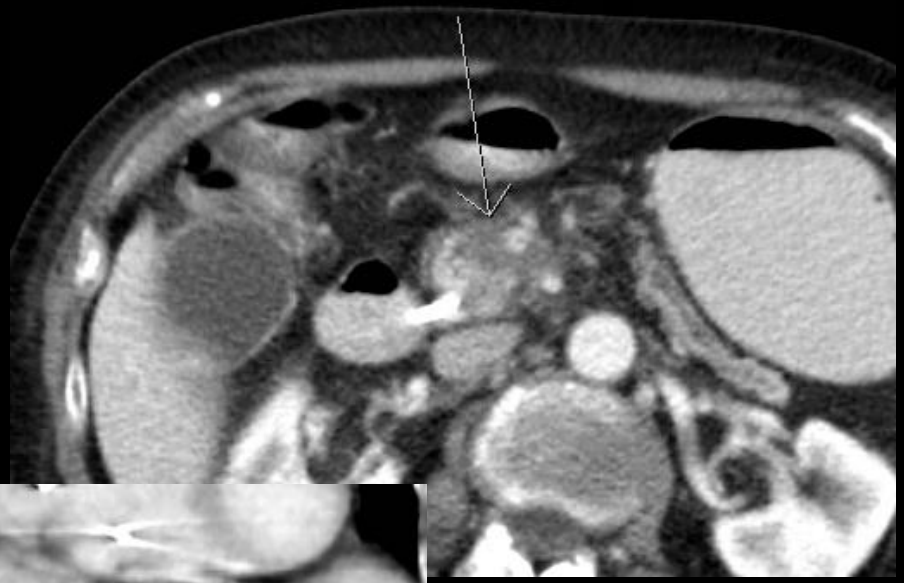

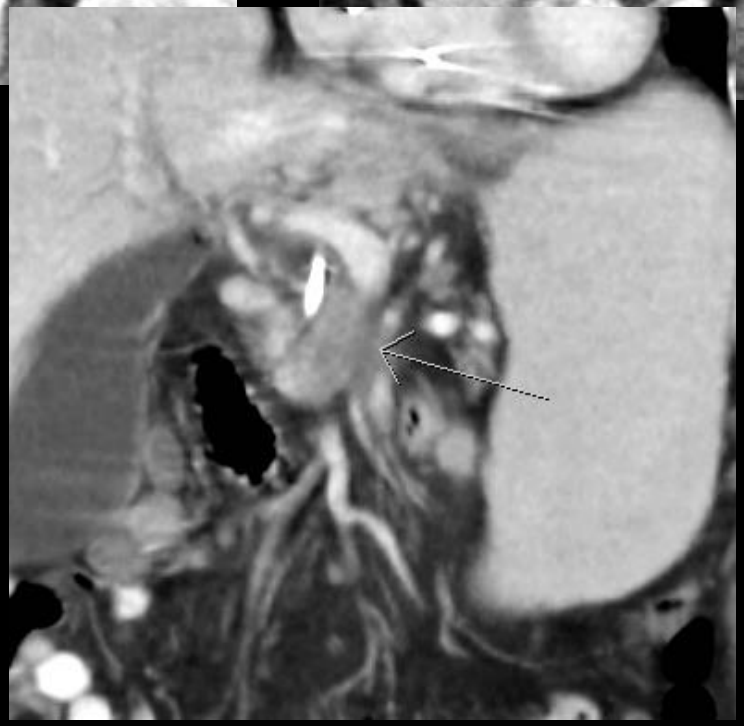

Pac. s množstvím komorbidit, operace riziková, nabídnuta CHT,RT, rizik. oper, či jen sledování vzhledem k pomalé dynamice – pac. se přiklání ke sledování

7/2016

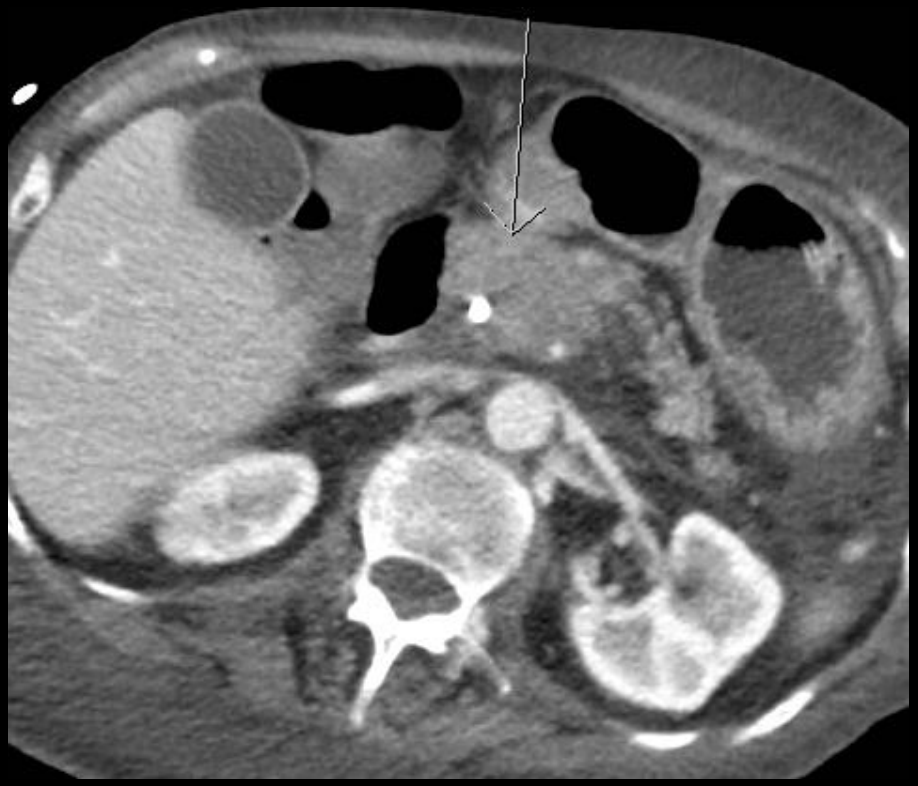

Závěr

- u pacientů s chronickou pankreatitidou bychom neměli zapomínat na možnost tumoru v tomto terénu
- odlišení však velmi obtížné
- často nutné delší sledování, nejen zobrazovacími metodami, případně FNAB

Děkuji za pozornost !