

Chrápání z ORL pohledu

R. Pejčoch
ORL odd. FN Brno-Bohunice

Role ORL v léčbě OSAS

ORL je součástí mezioborového přístupu v léčbě chrápání

**Poskytuje vyšetření možných obstrukcí v oblasti
HCD a DCD**

**V indikovaných případech provádí chirurgickou intervenci
k odstranění obstrukce**

Vyšetřovací metody

Standardní ORL vyšetření

Endoskopie

Rinomanometrie

Zobrazovací metody

Mülerův menévr

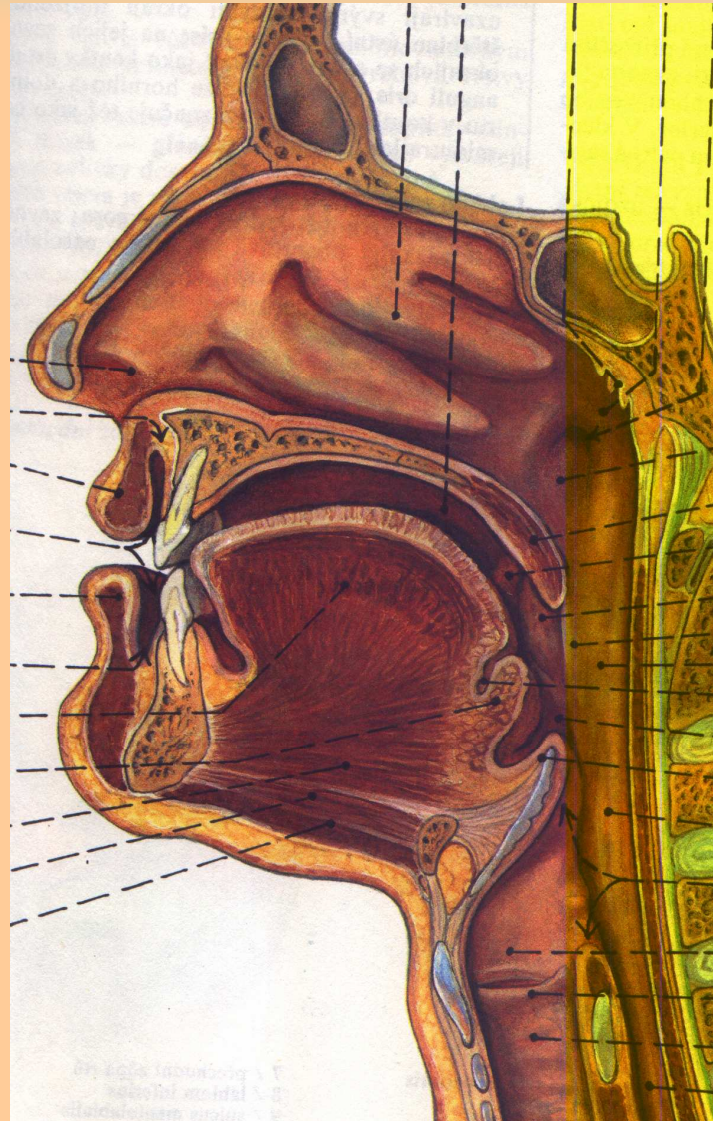
Mülerův manévr

Stupeň zúžení	Velikost zúžení v úrovni	
	velofaryngu	hypopharyngu
1	50%	Minimální
2	75-100%	Minimální
3	75-100%	50%
4	75-100%	75-100%

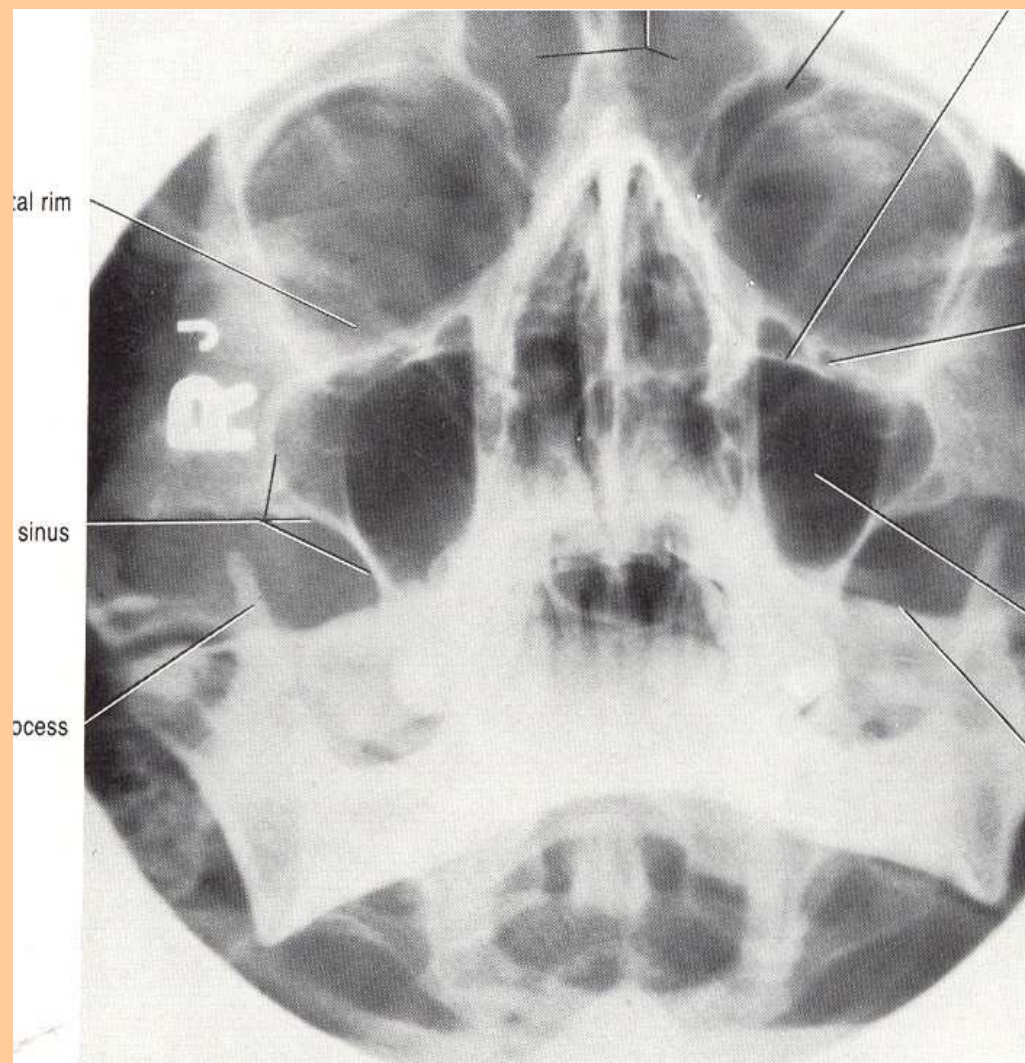
Obstrukce v úrovni nosu

- Chronická rýma
- Deviace septa
- Nosní polypy
- Nádory

Základní anatomie



RTG PND



Obstrukce v úrovni nosu

Konzervativní léčba

antihistaminika

dekongestiva

celkové nebo topické steroidy

Chirurgická léčba

plastika nosní přepážky

conchoplastika

endonasální chirurgie

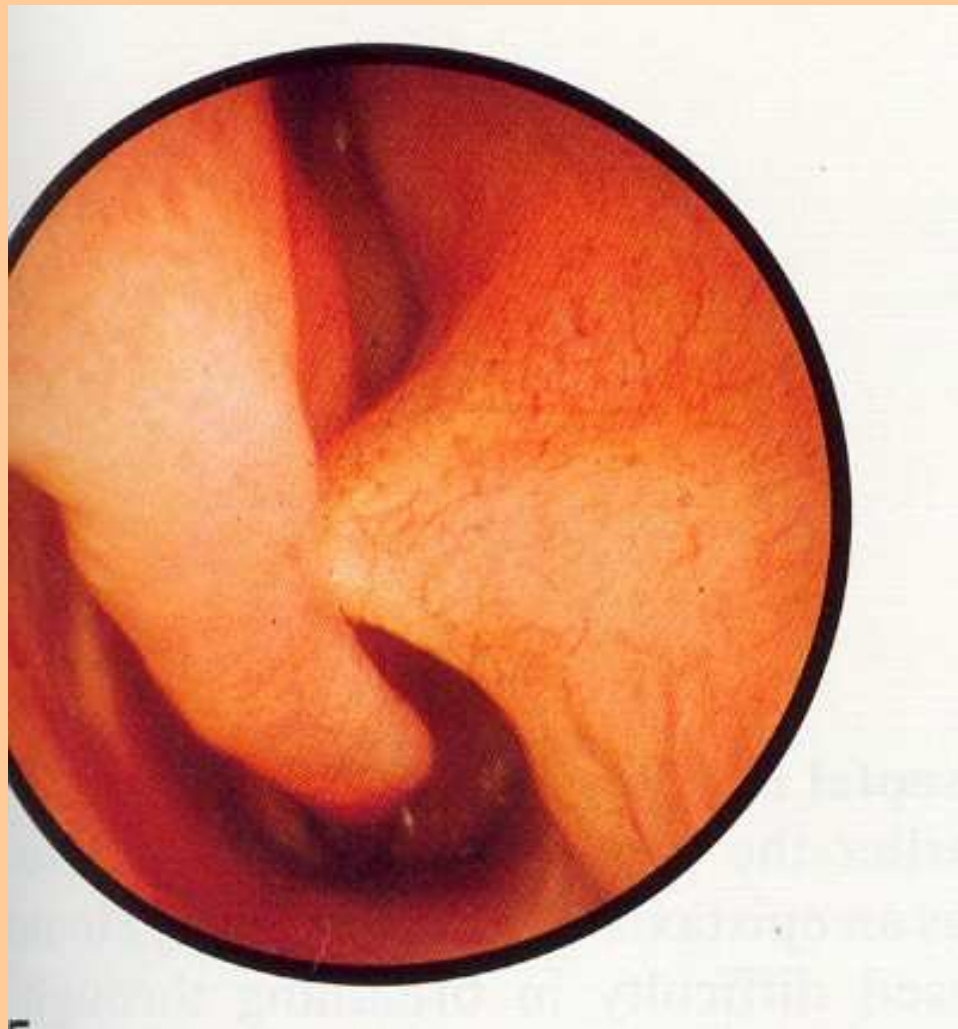
Komplikace

krvácení

zánětlivé komplikace

pozdní komplikace

Crista septi nasi



Obstrukce v úrovni nosohltanu

Adenoidní vegetace

Vrozené vady a st.p. plastických operacích VVV

Nádory

Adenotomie

Endonasální chirurgie

Obstrukce v úrovni mesopharyngu


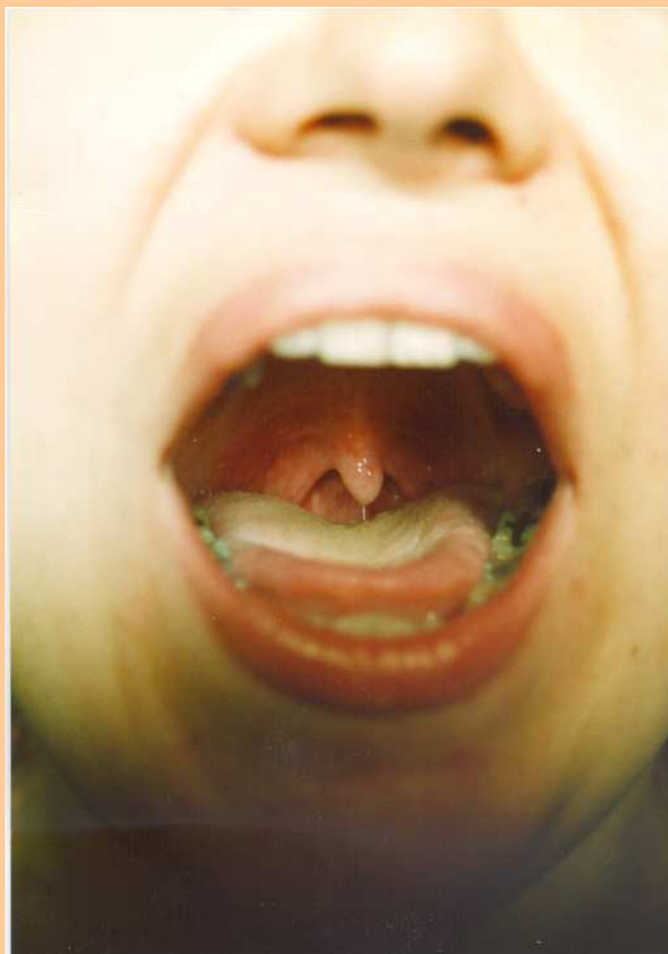
Ochablé a elongované měkké patro

Hypertrofie patrových tonsil

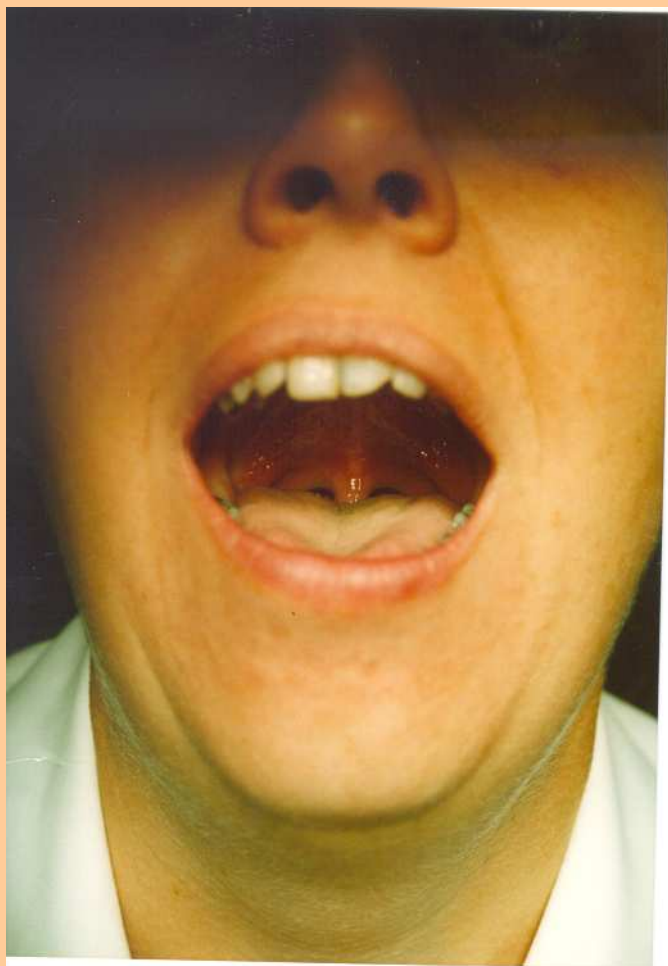
Vrozené vady

Nádory

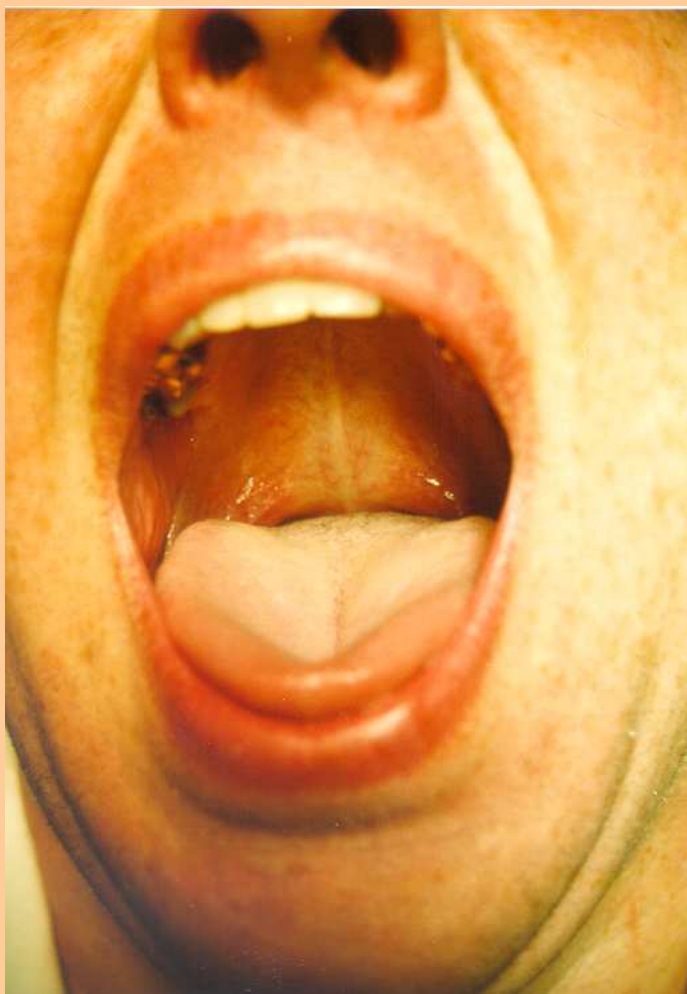Klasifikace dle Mallampatiho




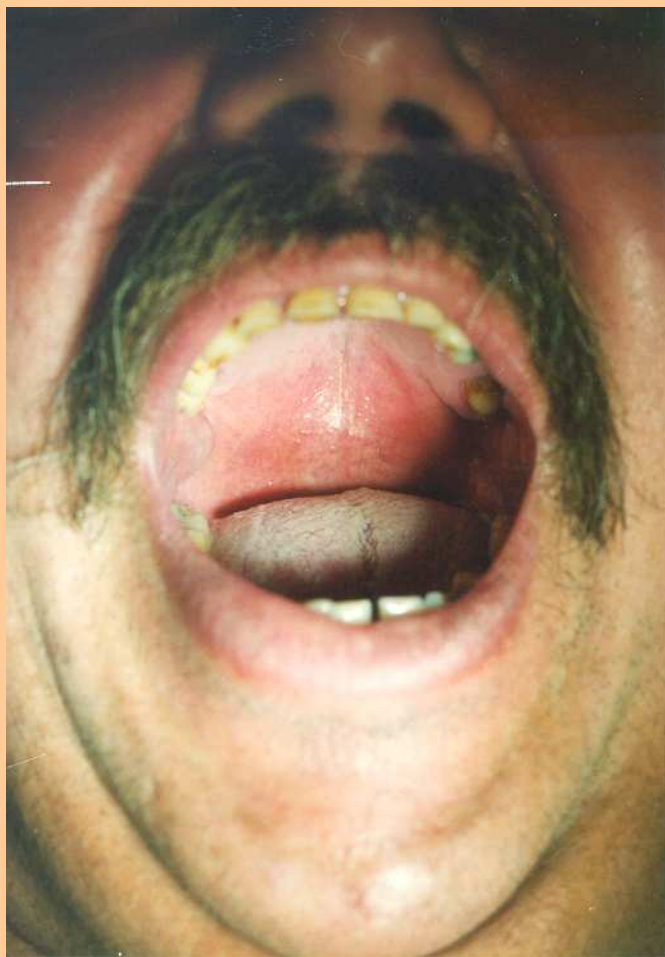
Klasifikace dle Mallampatiho



Klasifikace de Mallampatiho

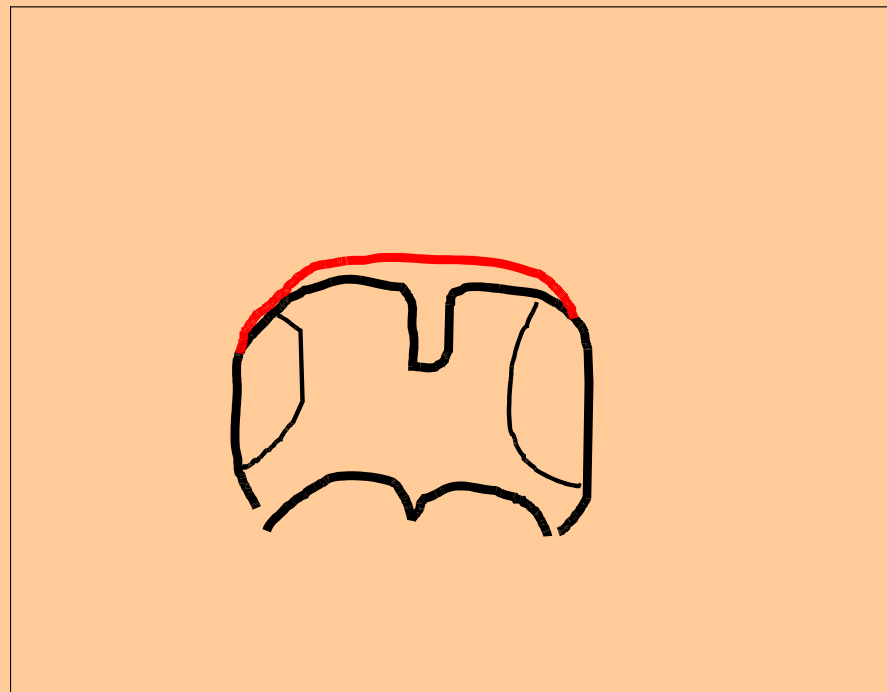


Klasifikace dle Mallampatiho



LAUP

LAUP (laser asisted uvulo(palato)plasty)



LAUP

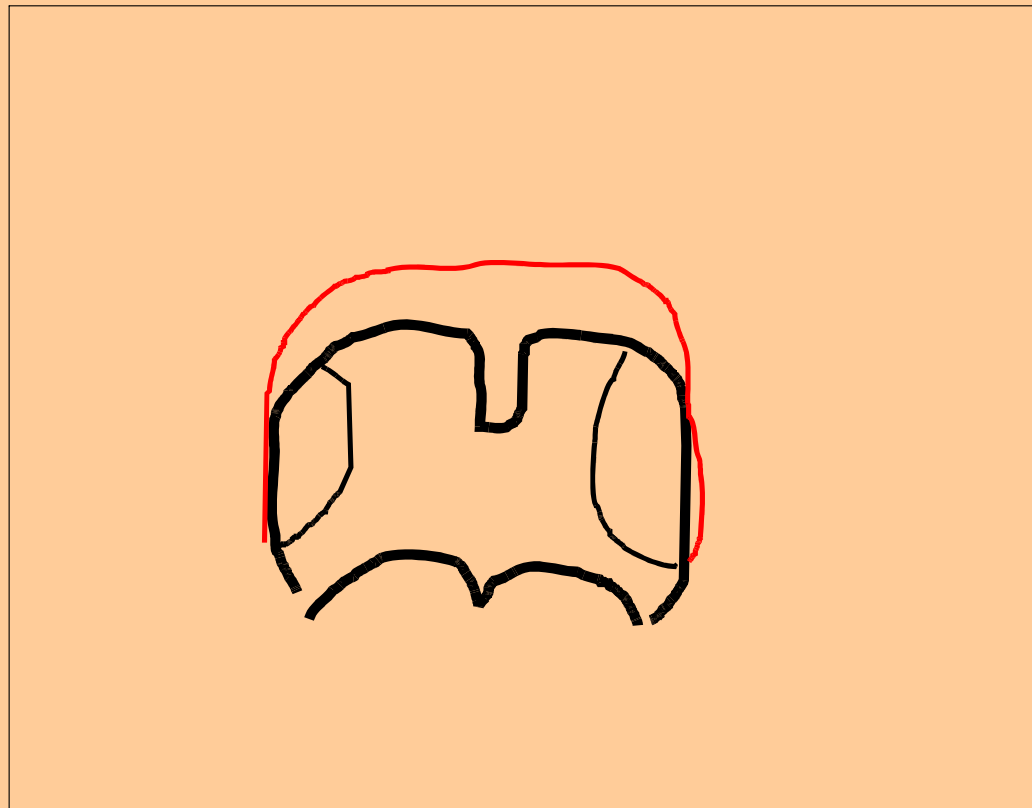
Laserem provedená resekce měkkého patra s uvulou a přilehlou částí patrových oblouků

Variantami je jen ošetření patra laserem nebo tvorba neo uvuly

Zásadní je dobré stanovení resekční linie

UPPP

UPPP



UPPP

Rozsah je oproti LAUP rozšířen o patrové oblouky a zejména patrové tonsily

Indikace vzhledem k TE musí být jednoznačná

Výkon je zatížen větším rizikem komplikací a horším pooperačním průběhem

Obstrukce v úrovni kořene jazyka

Hypertrofie lingvální tonsily

Vrozené vady

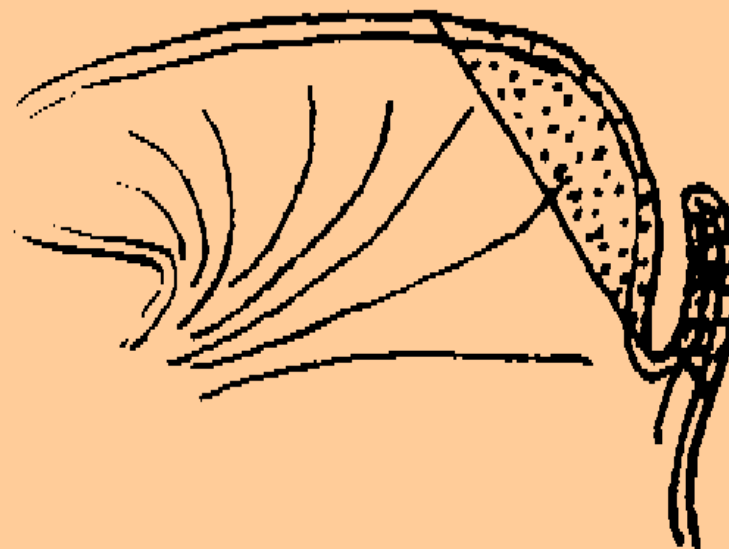
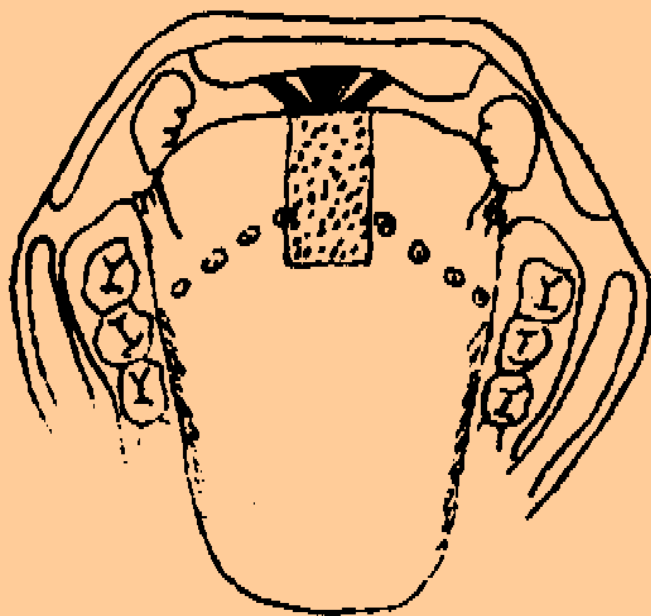
Nádory

Laserablace kořene jazyka

Atypické výkony

Obstrukce v úrovni kořene jazyka

Midline gossectomy + epigotectomy



Obstrukce v úrovni hypopharyngu a hrtanu

Kolaps měkkých tkání při obezitě
Vrozené vady
Změny epiglottis

Diskuse

V indikovaných případech je ORL intervence důležitou součástí v komplexním přístupu při léčbě chrápání a OSAS

Ve špatně indikovaných případech ale může způsobit zklamání z malého efektu, případně i zbytečné komplikace

Diskuse

Pro indikaci plastik je nutné, i s ohledem na úhradu, vyšetření ve spánkové laboratoři

Děkuji za pozornost



<http://www.fnbrno.cz>