Pokročilé techniky zobrazení při konvenční ultrasonografii a jejich využití

Bohatá Šárka, Mechl M. , Nádeníček P.
RDK FN Brno a LF MU Brno

Harmonické zobrazení

- 15-20 % pacientů je konvenčním zobrazením obtížně vyšetřitelných
- K dosažení hodnotitelného obrazu je nutno výrazně zvýšit akustický výkon vysílaných ultrazvukových impulsů a prodloužit dobu vyšetření
- Signifikantního zvýšení kvality obrazu u těchto pacientů a zvýšení kontrastního rozlišení u všech ostatních lze dosáhnout i bez aplikace kontrastních látek, a to pomocí **přirozeného harmonického zobrazení**

- Tzv. vyšší harmonické frekvence vznikají ve tkáních, které jsou vystaveny ultrazvukovému vlnění, přirozeně - v důsledku nelineárního šíření ultrazvukového budícího impulsu. Tzv.druhá harmonická frekvence je dvojnásobkem základní.
- Principem je vyslání ultrazvukového impulzu o základní frekvenci f0 Přijímač však nezachycuje odrazy této frekvence, nýbrž pomocí filtrů zachycuje jen harmonické kmity o frekvenci 2 f0, které vznikly přímo ve tkáních v důsledku budícího impulzu f0, tedy obvykle o oktávu výše

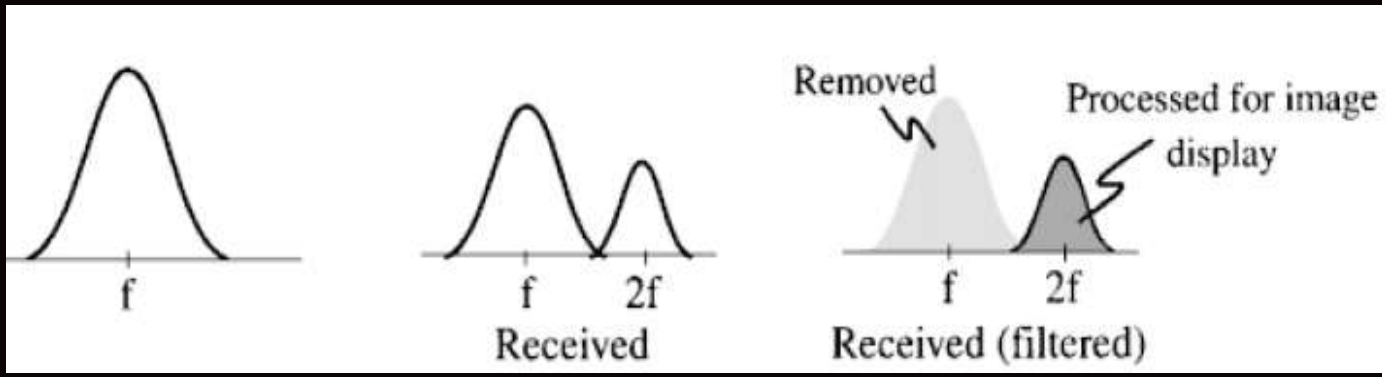

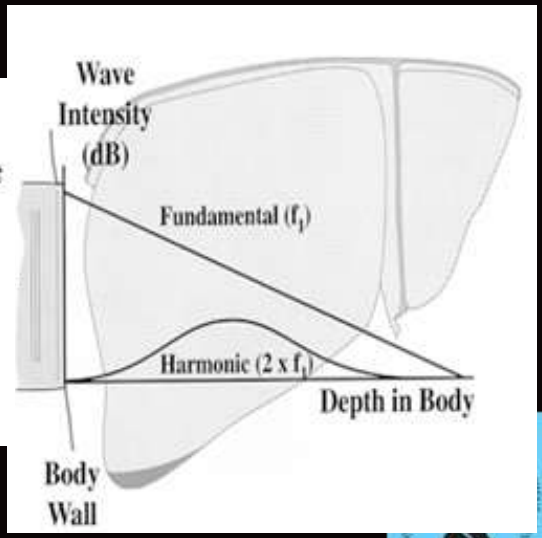

- Jejich efektivní využití pro vznik obrazu předpokládá vedle velkého dynamického rozsahu zesílení jednak dokonalé potlačení odrazů v oblasti vysílané základní frekvence, jednak použití širokopásmových sond s dostatečnou citlivostí v oblasti 2. harmonické frekvence
- Díky tomu je zajištěn hlubší průnik do tkání (nízké frekvence vysílače) a zároveň dobrá rozlišovací schopnost (vysoké frekvence na příjmu)
- Výsledkem je výrazné zlepšení poměru signál/šum, zvýšení kontrastu při zachování laterální rozlišovací schopnosti u běžných pacientů
- Zlepšuje kontrast a redukuje artefakty u pacientů obtížně vyšetřitelných a u hlouběji uložených tkání

Přirozené harmonické zobrazení

- Rozlišujeme harmonické zobrazení přirozené (kmitáním samotných tkáňových struktur v důsledku nelineárního šíření ultrazvuku ve tkáních) a kontrastní (kmitáním bublin k.l. vpravených do krevního oběhu).
  - U tohoto není ale dostatečně potlačen signál pozadí při použití k.l. Navíc pro zesílení harmonického signálu mikrobublin se užívají vyšší mechanické indexy (MI) = nežádoucí destrukce mikrobublin - ty nemají dostatek času naplnit mikrovaskularizaci

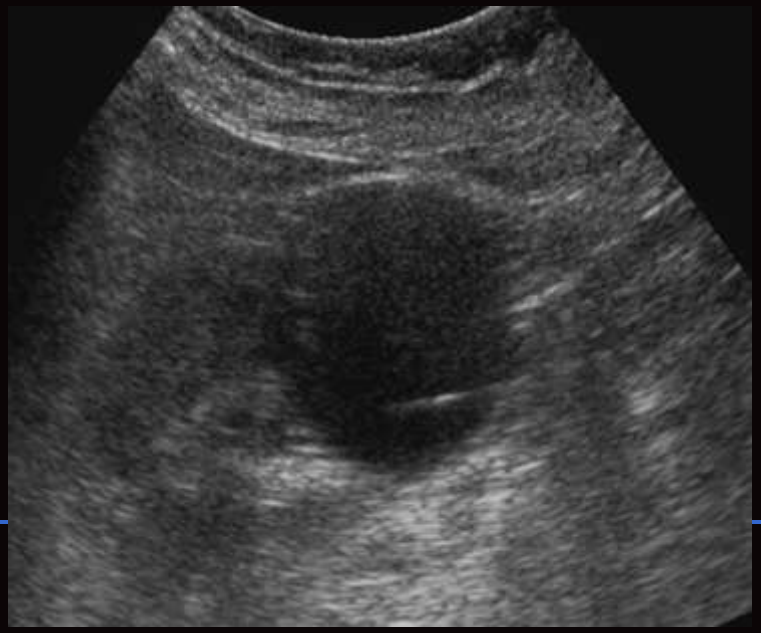

Přirozené harmonické zobrazení

- Vznik až ve tkáni
- Lépe zobrazuje hluboko uložené struktury, lepší kontrast (tekutina x solidní tkáň)

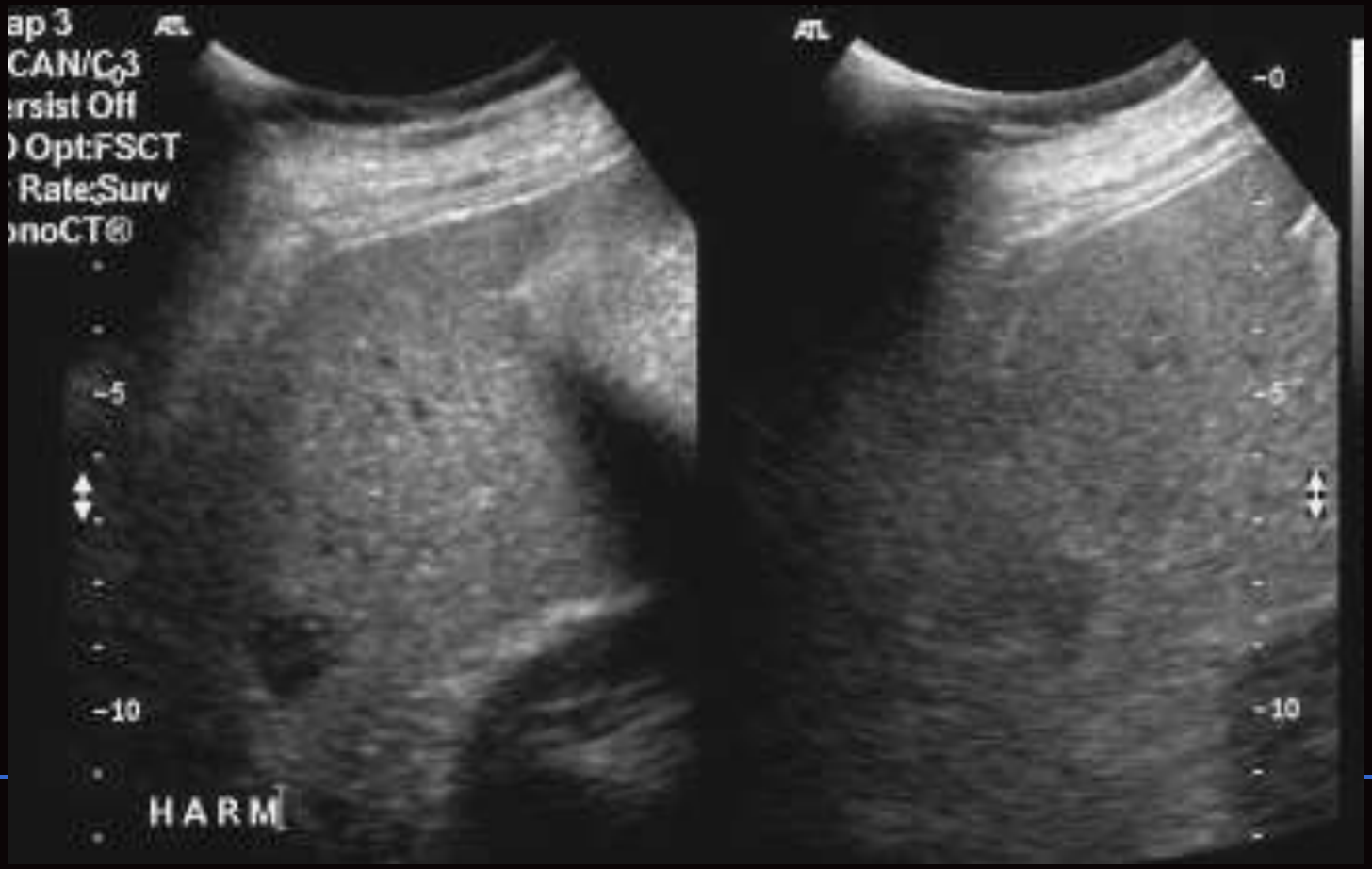

Pulzní inverze

- Dva zrcadlové pulsy s rozdílnou fází rychle za sebou
- Sonda detekuje odražené pulsy a sečte je
- Pro normální tkáň je tak signál = 0
- Mikrobubliny odrážejí asymetricky

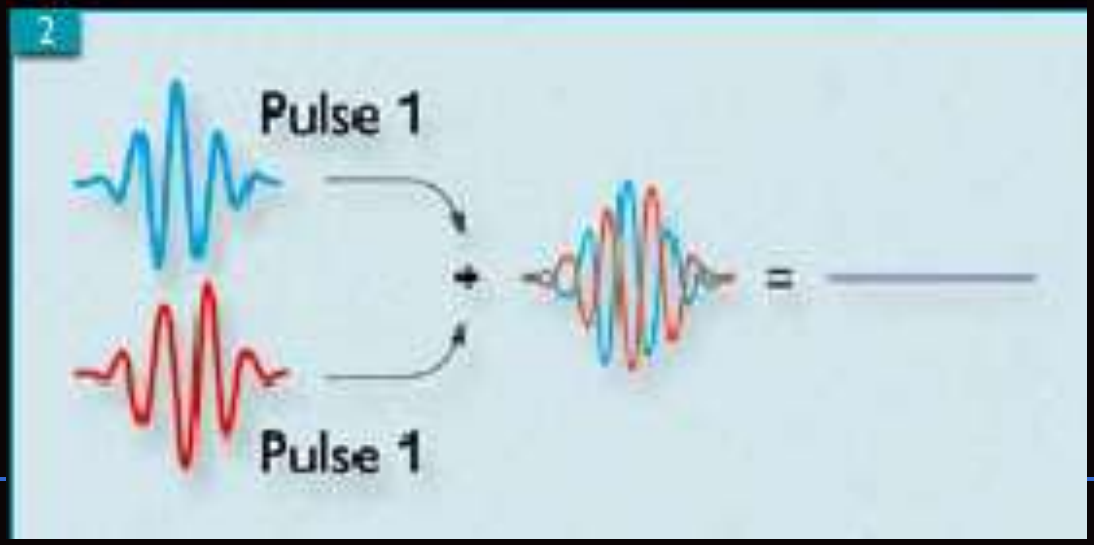

Pulzní inverze

- Oproti HI lepší potlačení signálu základní tkáně
- U HI filtrace druhé harmonické frekvence zužuje pásmo, u PI větší šířka pásma vysílaných i přijímaných frekvencí – vyšší rozlišení

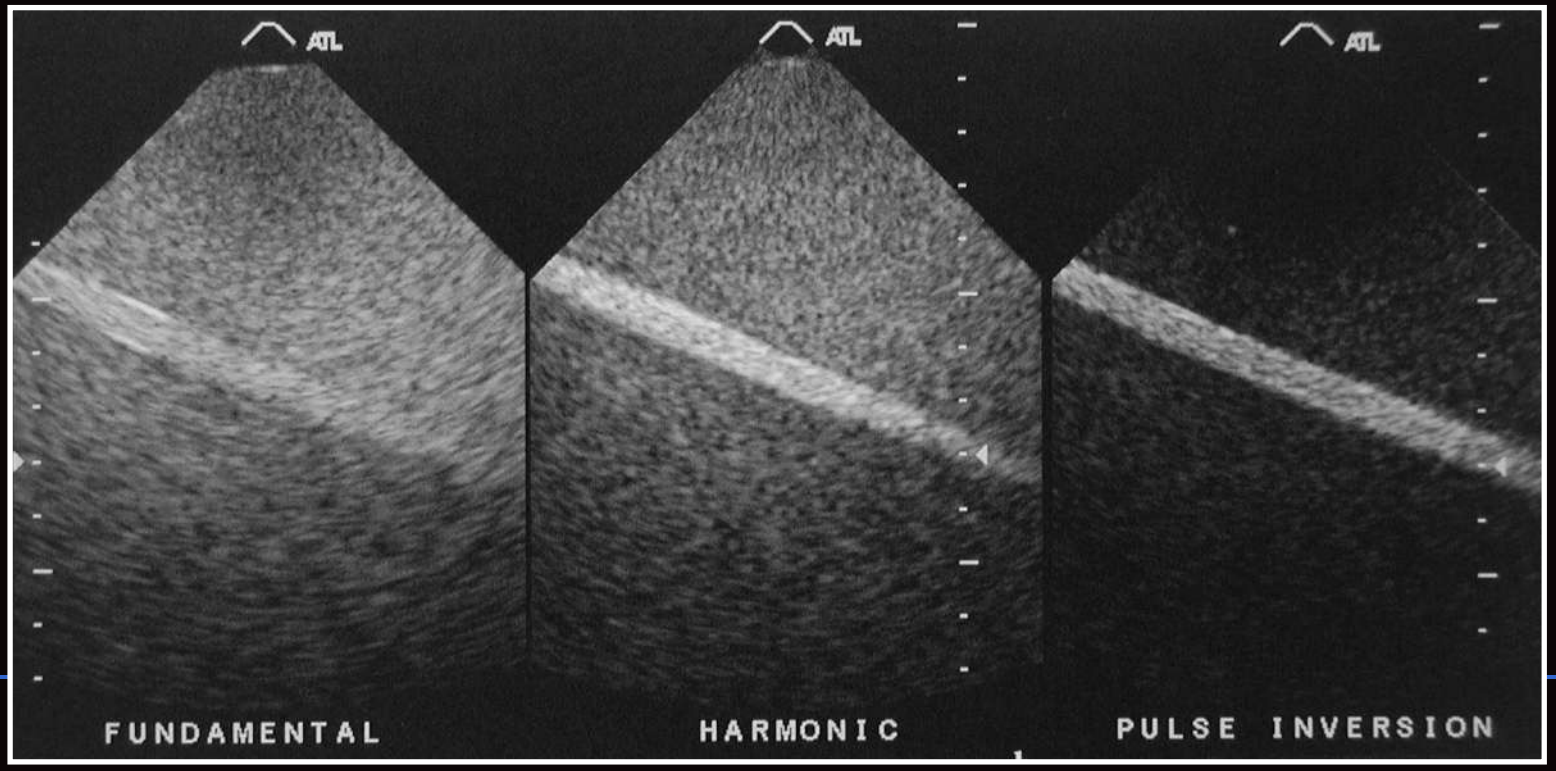

FAKULTNÍ NEMOCNICE BRNO

Ultrasonographic Evaluation of Focal Hepatic Lesions:
Comparison of Pulse Inversion Harmonic, Tissue Harmonic, and Conventional Imaging Techniques

Hyun-Jung Jang, MD, Hyo K. Lim, MD, Won Jae Lee, MD, Seung Hoon Kim, MD, Keong Ah Kim, MD, Eung Yoep Kim, MD

J Ultrasound Med 19:293–299, 2000

HI PI

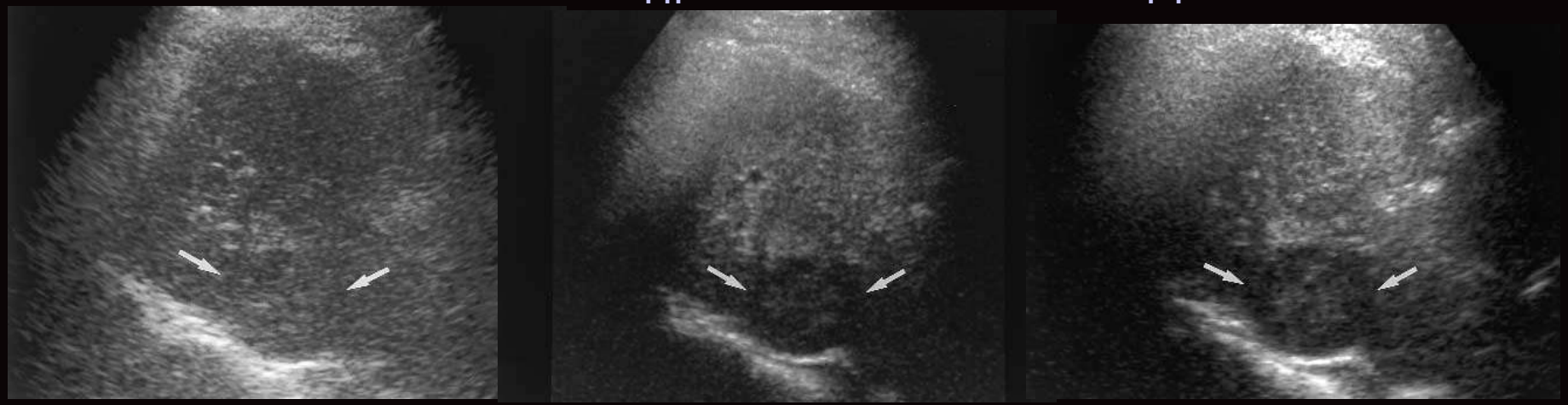

HCC

Panoramatické zobrazení

- jedná se o rekonstrukci složeného obrazu z množství B–skenů, které jsou snímány ve stejné rovině.
- náběr dat je ukládán do paměti přístroje, rozdělený na jednotlivé pixely
- opakující se pixely jsou zprůměrovány
- pixely jsou uloženy do matrice z níž je následně vytvořen panoramatický obraz

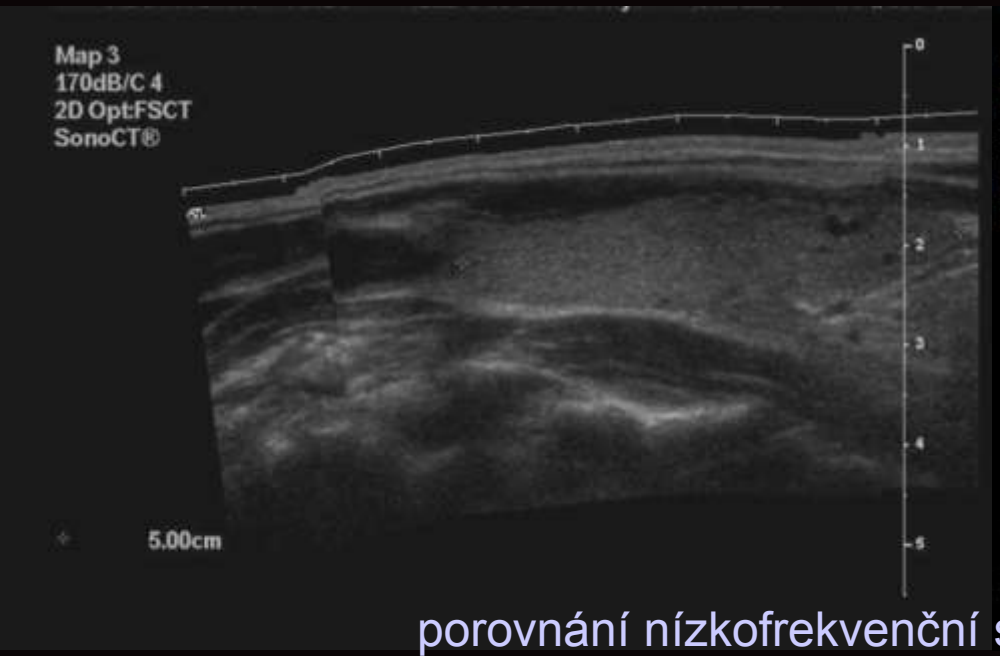

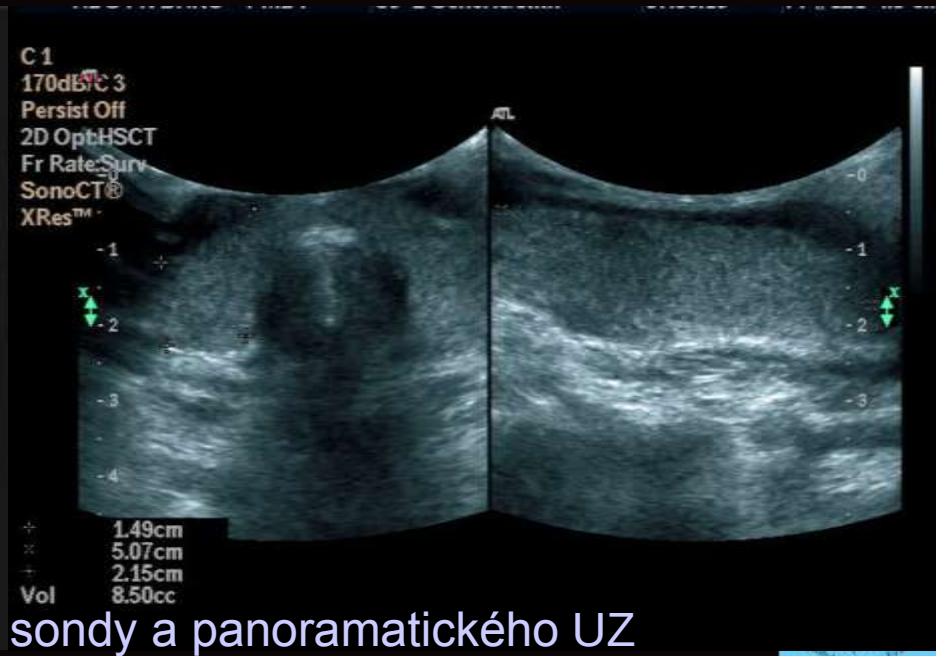

porovnání nízkofrekvenční sondy a panoramatického UZ

Panoramatické zobrazení - technika

- sondu vedeme jedním směrem v souhlasné rovině s její podélnou osou
- nesmí dojít k odchýlení od skenované oblasti
- pohyb musí být plynulý, nesmí se vracet
- musí být ideální kontakt s povrchem těla nad vyšetřovanou oblastí

• zhodnocení anatomických poměrů

Panoramatické zobrazení - postprocessing

- výsledný obraz je možné dále zpracovávat
- otáčení
- „vyhlazení“ přechodových nerovností
- měření
- popisování, export obrazu

Panoramatické zobrazení - výhody

- zlepší topograficko anatomickou orientaci
- umožní zobrazení rozsahu léze, která velikostí přesahuje vstupní pole sondy
- není ztráta kvality rozlišení v B modu jako u 3D rekonstrukce
- usnadní stanovení počtu jednotlivých lézí

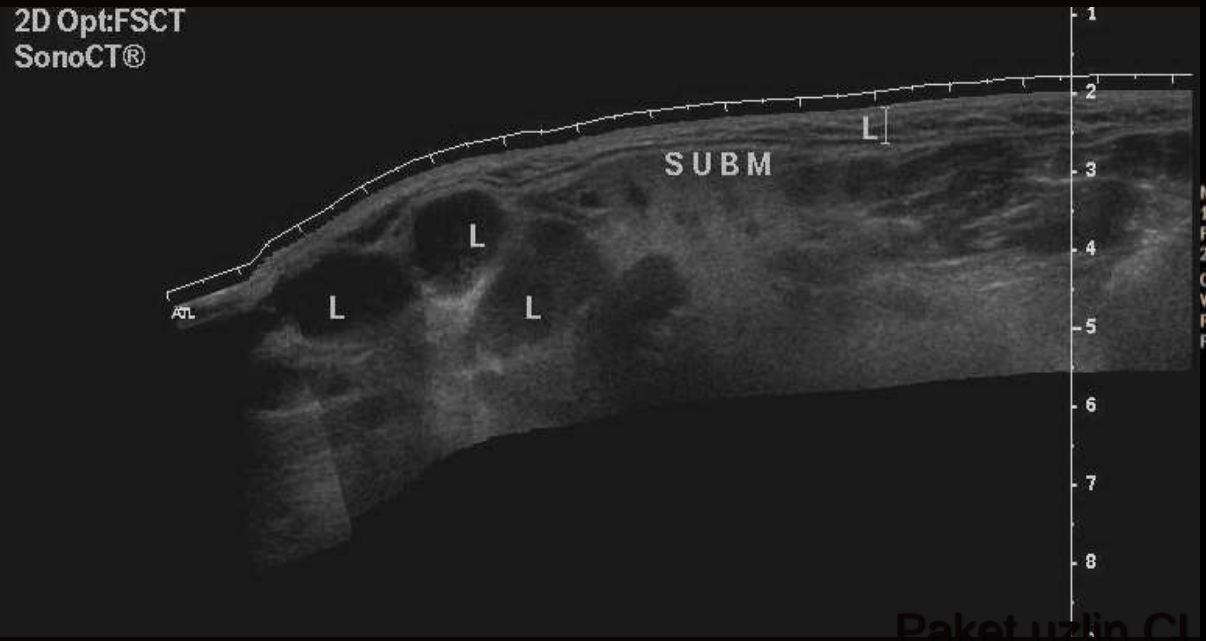

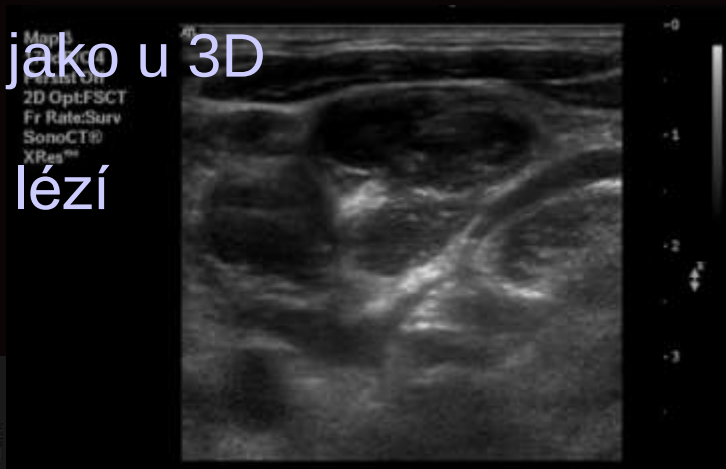

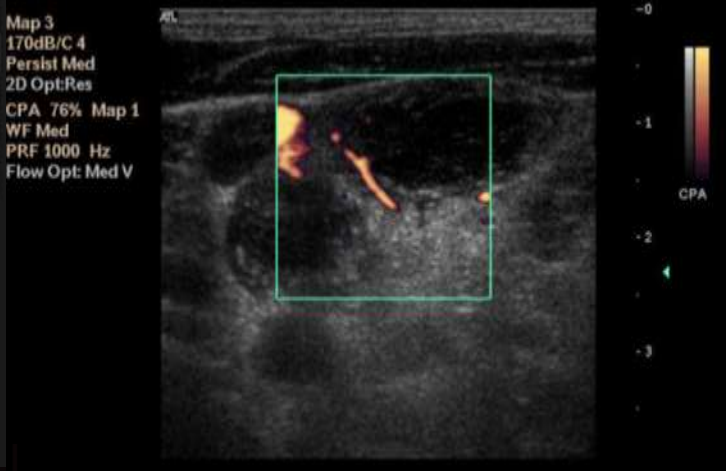

Panoramatické zobrazení - nevýhody

- časově náročnější
- nutná kvalitní spolupráce pacienta – zadržení dechu, pohybu, atd.
- nerovnosti na povrchu těla – okraj žeber, krk, klíček, atd.

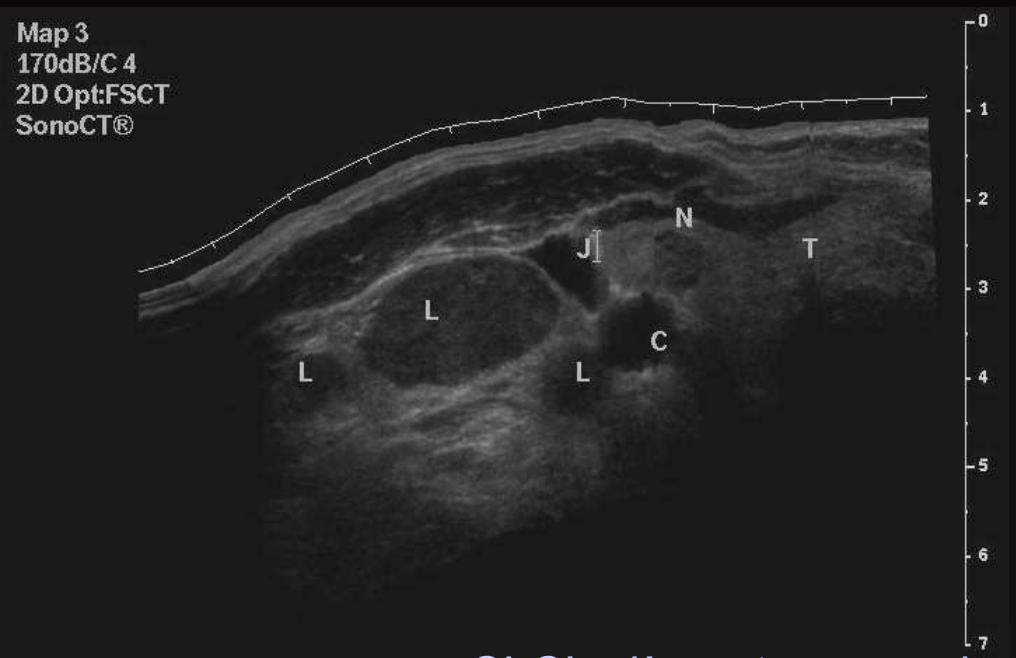

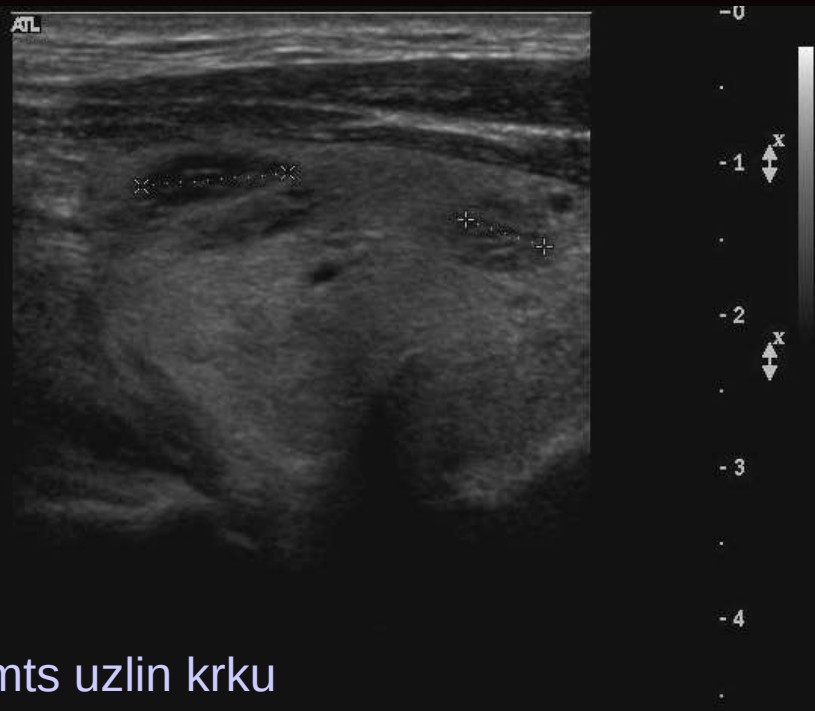

SLCL plíce, struma nodosa, mts uzlin krku

Extended FOV imaging

- ultrazvuk v medicíně – 1950
- 20/21 století - kontrastní látky
  - nové modality (harmonický UZ)
  - 3D, 4D
  - kvantitativní zobrazení
  - **panoramatický UZ**

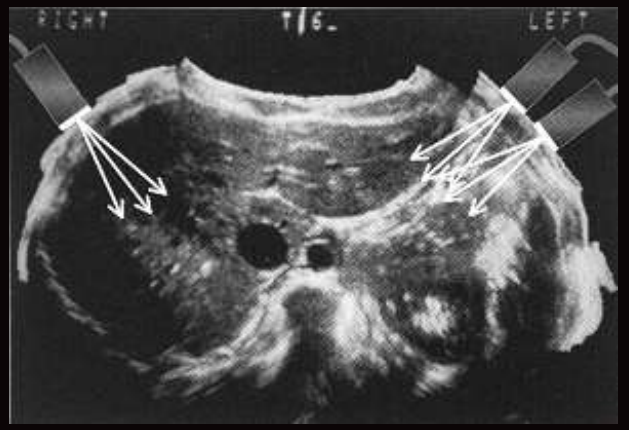

Radiology. 1997 Jun;203(3):877-80.
US extended-field-of-view imaging technology.
Weng L et al.

Extended FOV imaging

- zaznamenání obrazu v reálném čase a rekonstrukce rozsáhlejšího zobrazení
- potřeba dalšího obrazového procesoru
- možnost postprocesingových manipulací (rotace, vyhlazení atd.)
- možnost použití libovolné sondy
- archivace – problém na papír, bez problému do PACSu

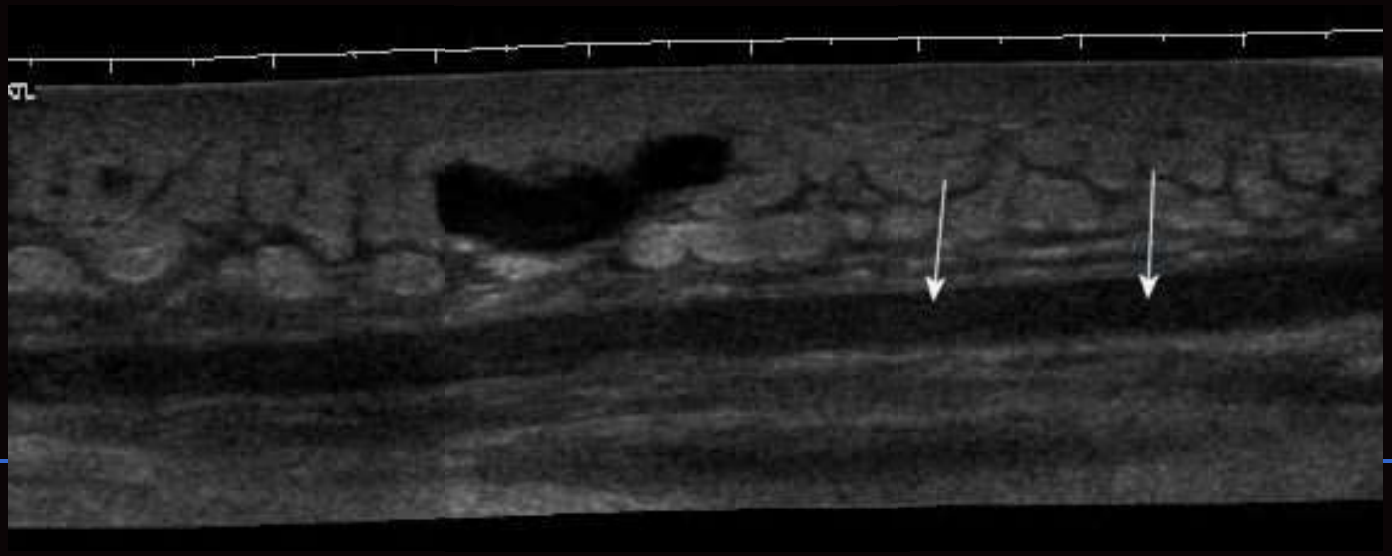

Krk a štítná žláza

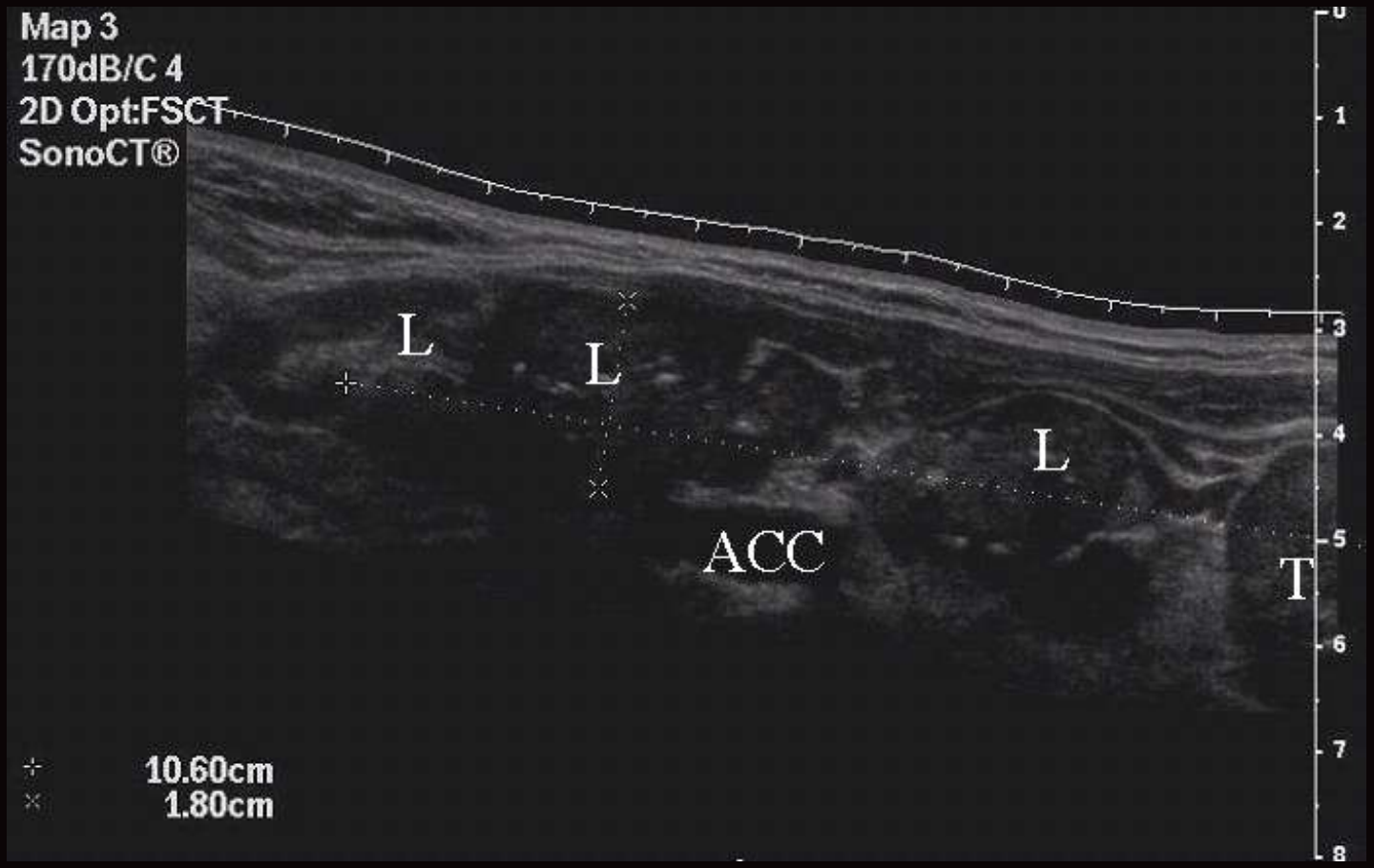

Karcinom štítné žlázy, metastázy do uzlin

Cévy

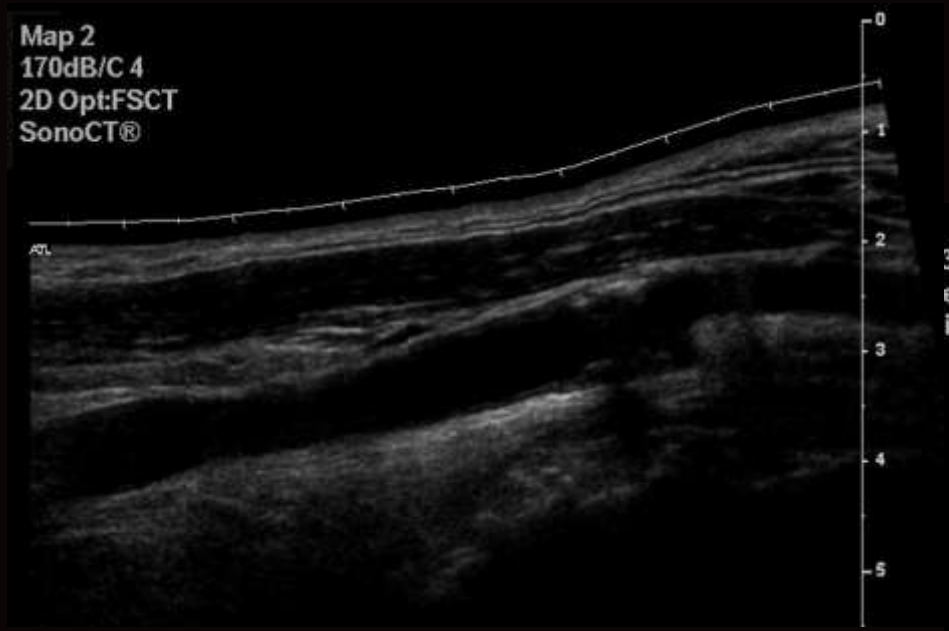

Společná krkavice

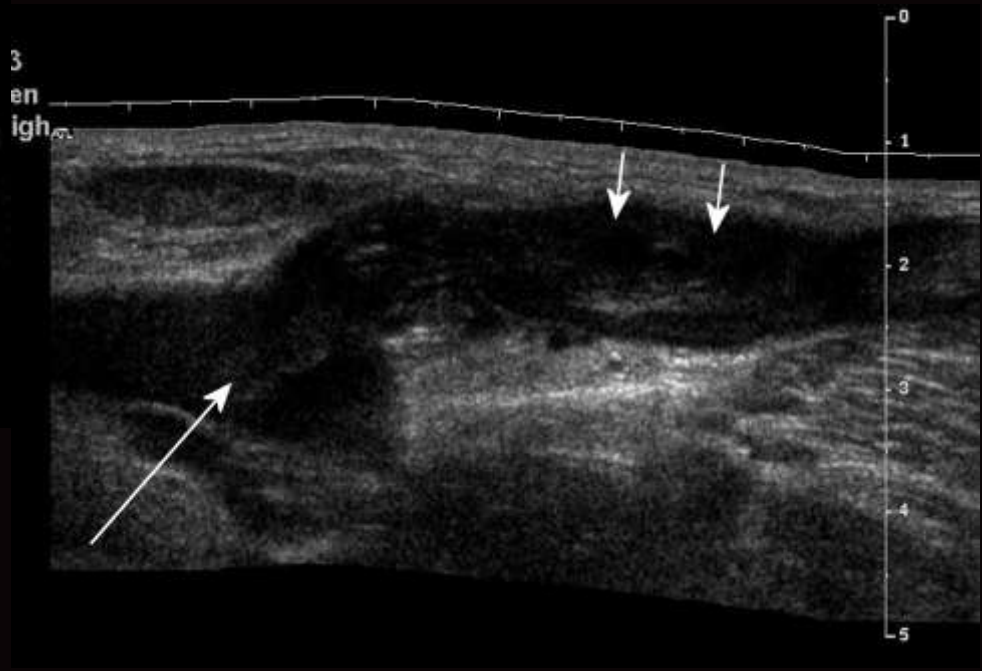

Trombóza v.femoralis

FAKULTNÍ NEMOCNICE BRNO

Břicho

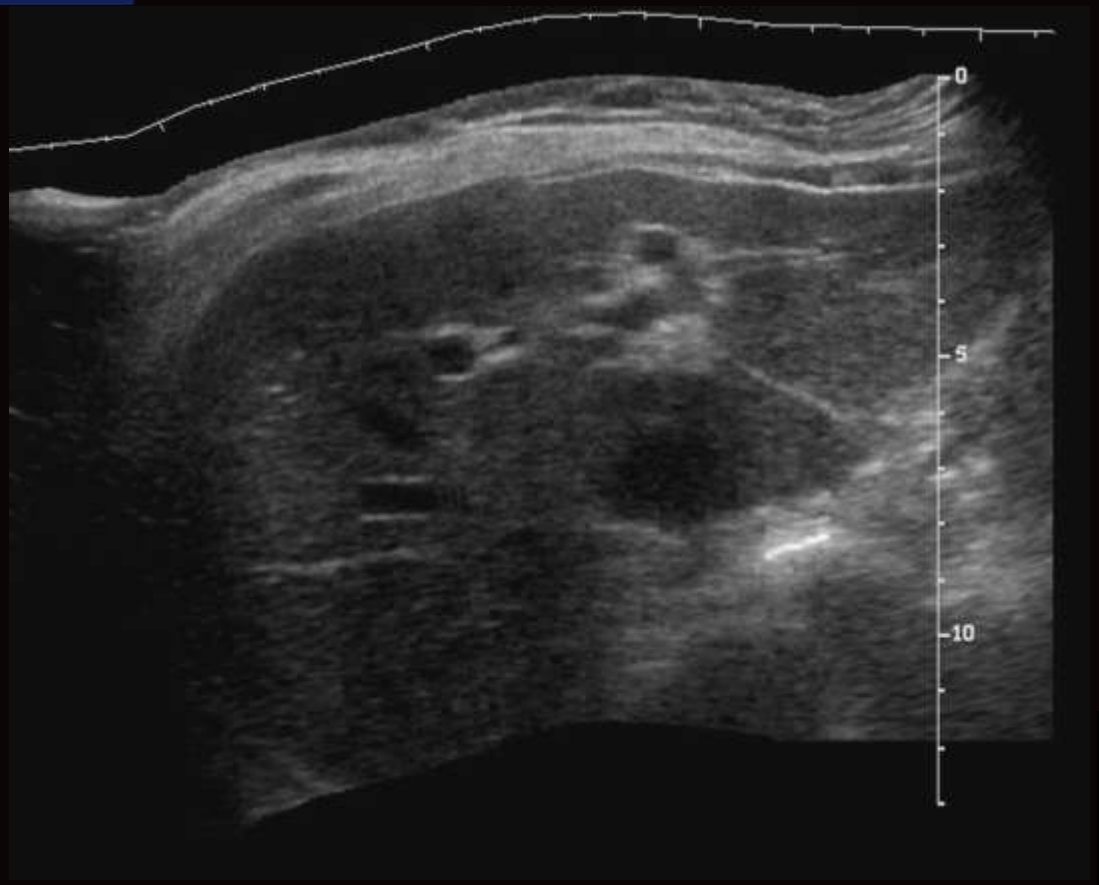

FAKULTNÍ NEMOCNICE BRNO

Scrotum a třísloo

Scrotální kýla se střevními kličkami

FAKULTNÍ NEMOCNICE BRNO

Scrotum a třísloo

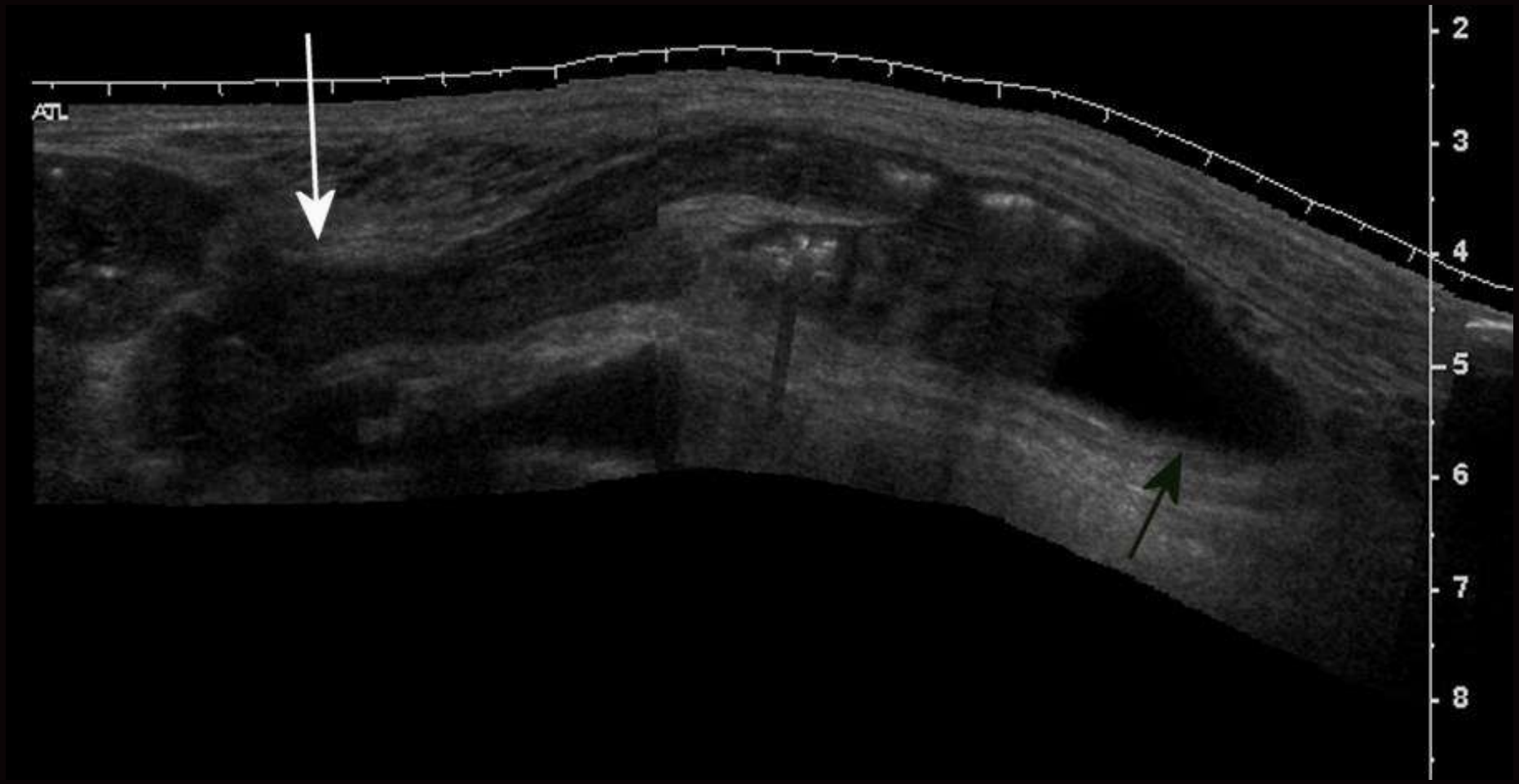

Tříslená kýla

FAKULTNÍ NEMOCNICE BRNO

Scrotum a třísloa

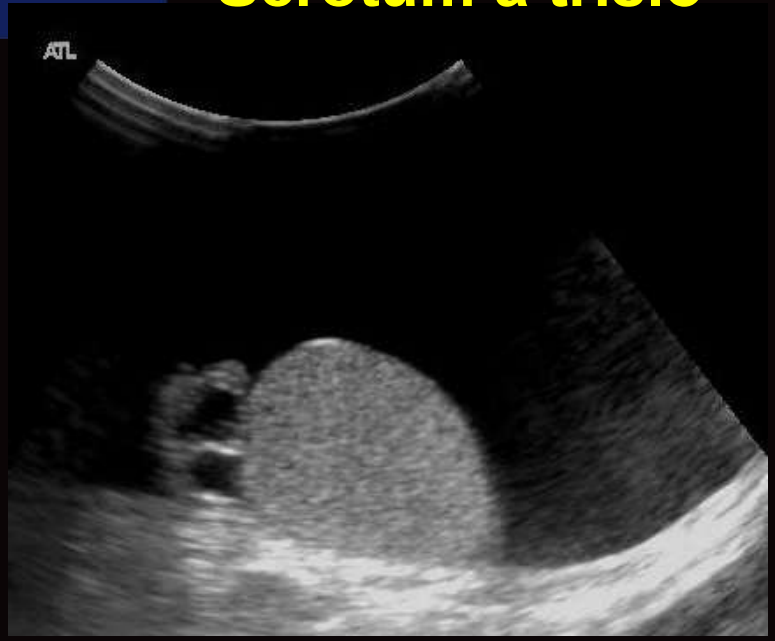

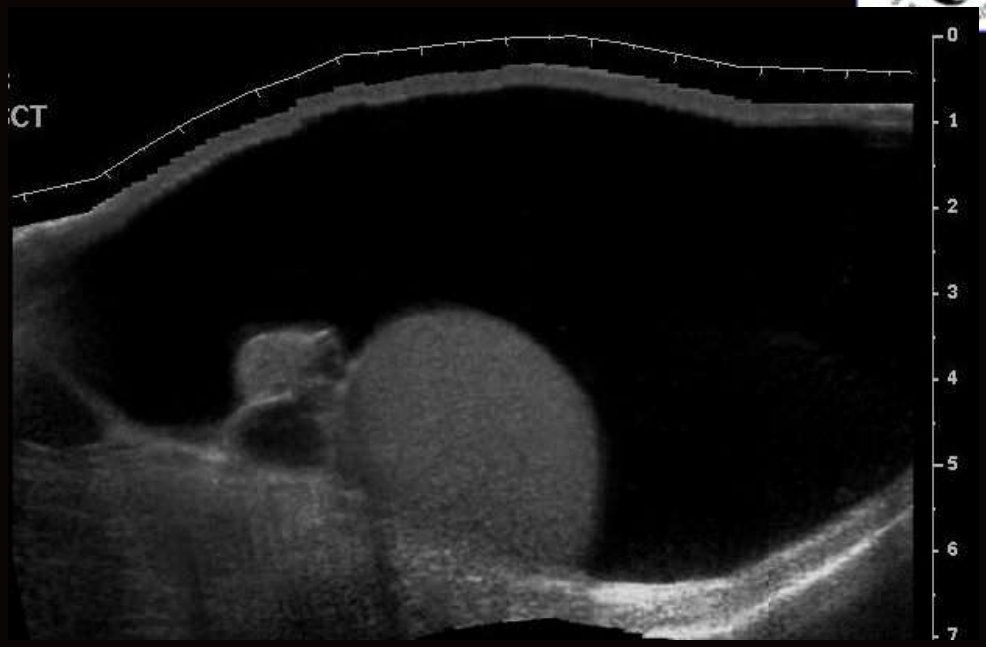

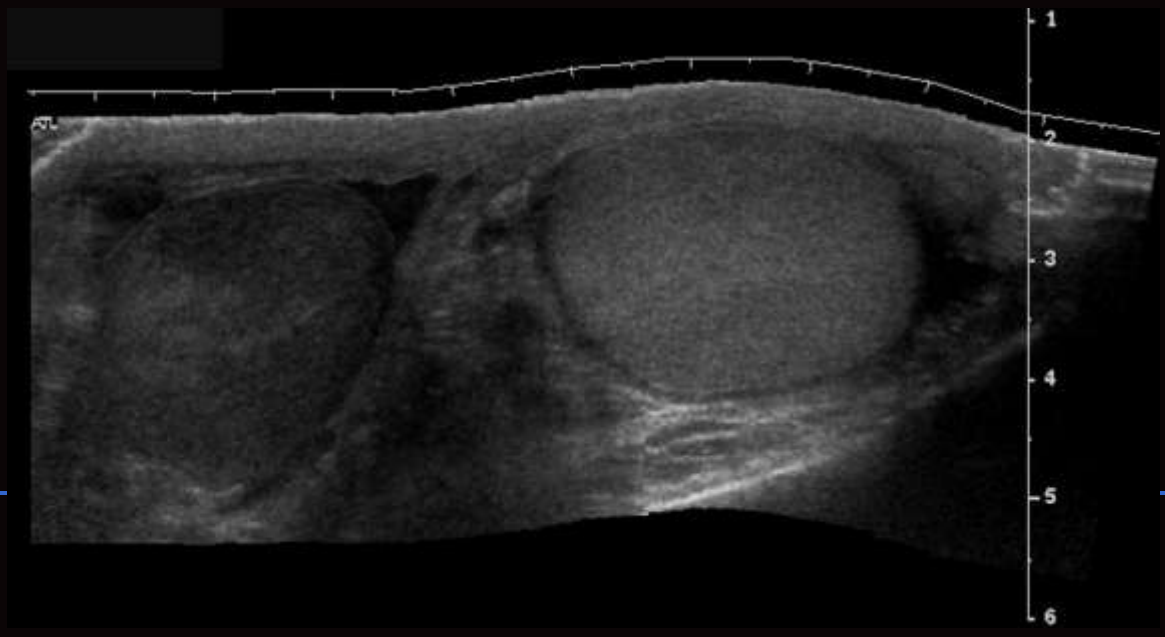

FAKULTNÍ NEMOCNICE BRNO

Muskuloskeletální systém

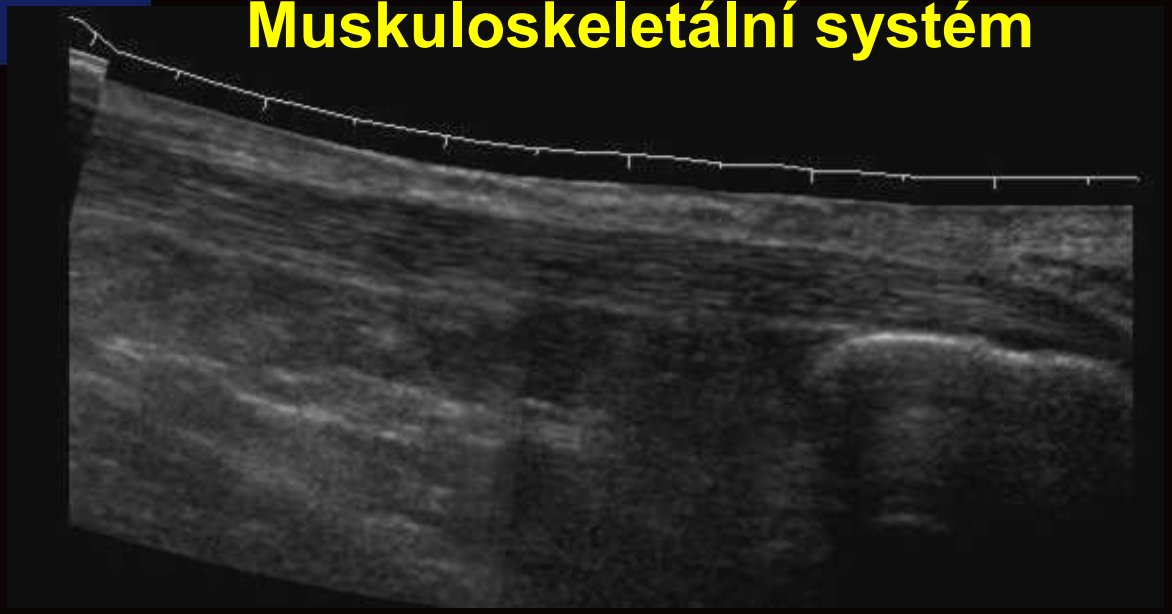

Achillova šlacha

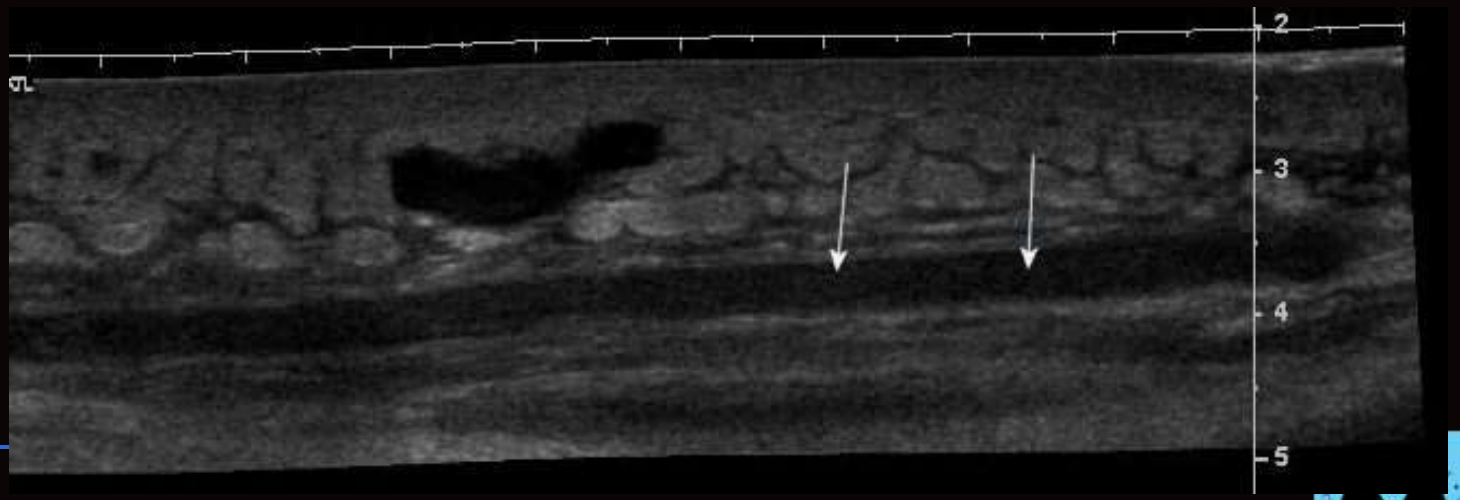

Erysipel bérce

Závěry

Výhody panoramatického UZ :

- kvalitnější dokumentace - více informací na jednom obraze
  - lepší korelace s CT či MR
- lepší anatomická orientace
- lepší reprodukovatelnost UZ vyšetření
- software je dostupný

Nevýhody panoramatického UZ :

- zručnost při vyšetření je nutná
- nutná spolupráce pacienta
- časová náročnost

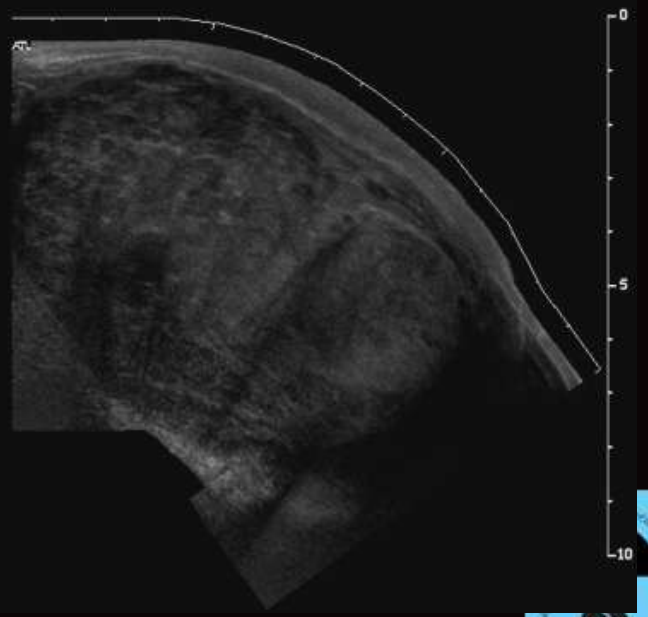

FAKULTNÍ NEMOCNICE BRNO

Další nové technologie

Technologie výroby piezoelektrických krystalů sond

Piezoelektrický materiál použitý v sondě zásadním způsobem ovlivňuje kvalitu UZ zobrazení

Nověji použity krystaly vytvořené speciálním procesem z velmi jemného keramického prášku – uniformní konzistence



Digital broadband beamforming

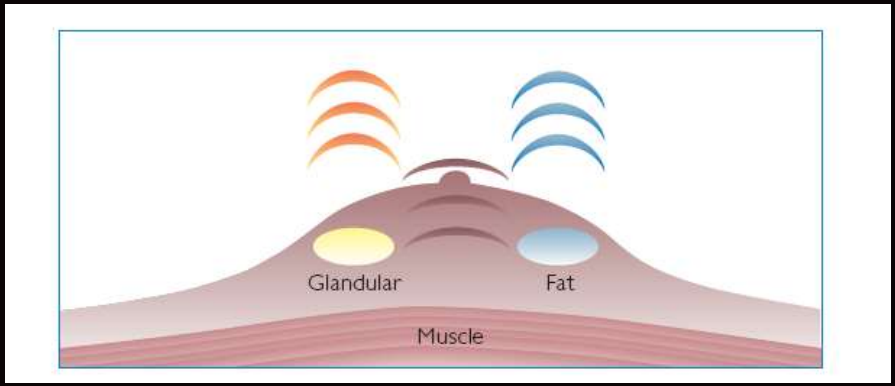

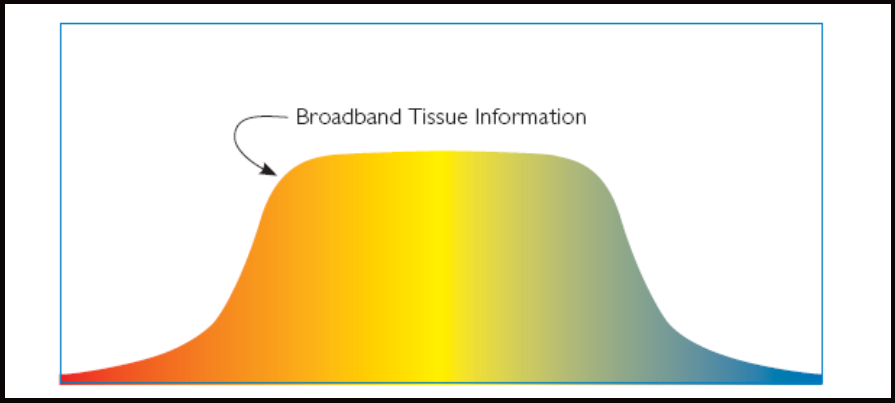

- Co nejširší rozsah frekvencí, abychom obdrželi co nejširší spektrum informací o vyšetřované tkáni
- Zlepšení axiálního, prostorového i kontrastního rozlišení

Steering

- Spatial compound imaging
- elektronický steering UZ vln a zprůměrování ech



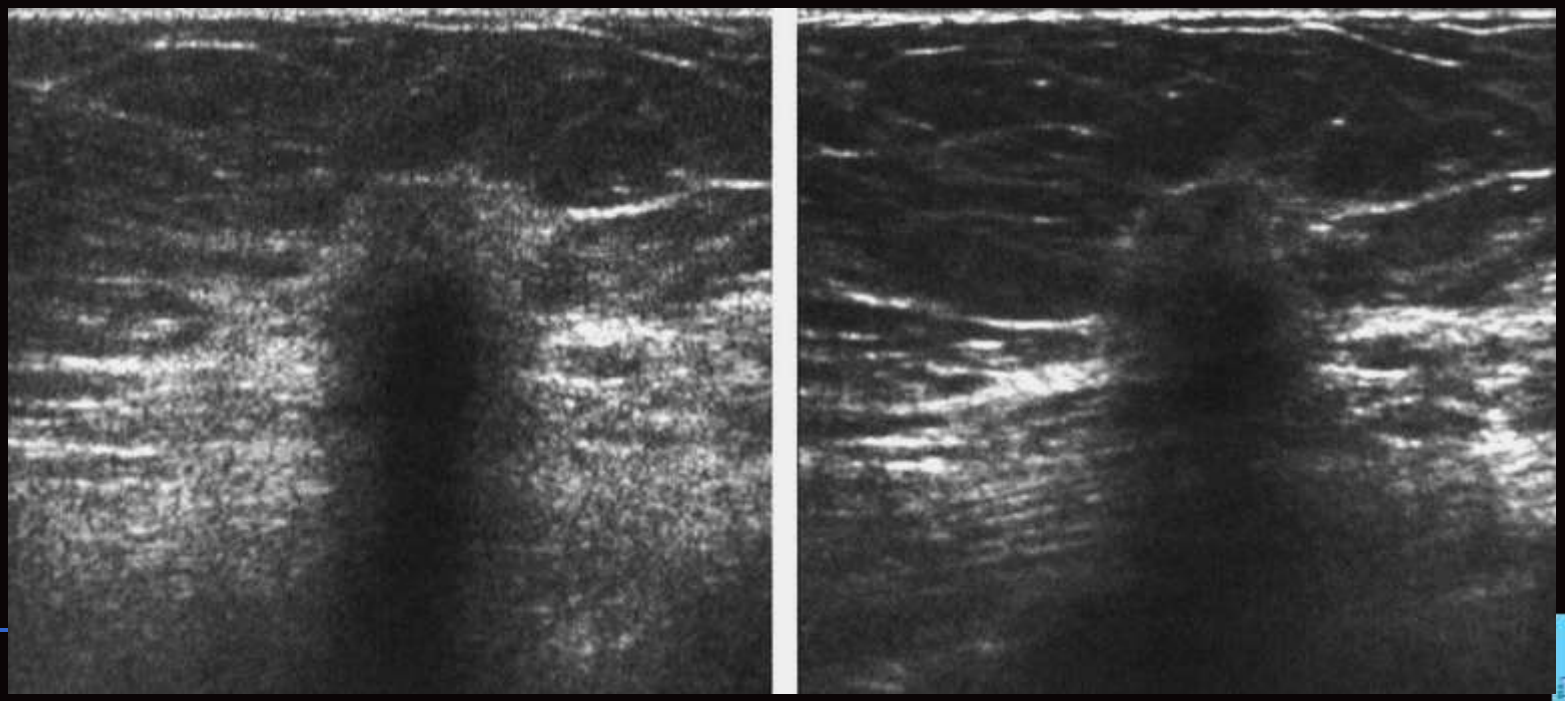

Real-time compound imaging

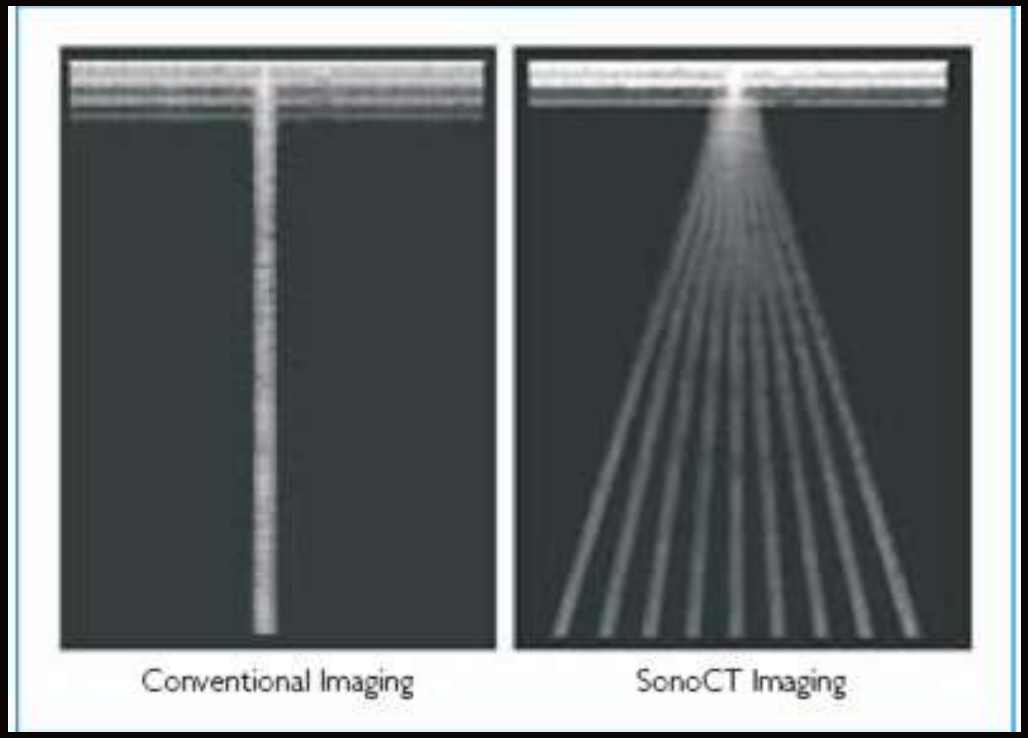

- Dochází k vychylování UZ paprsku, čímž vzniknou tomografické obrazy z různých úhlů pohledu (redukce artefaktů - !)
- Tyto jsou následně velmi rychle složeny do jediného UZ obrazu a my vidíme na obrazovce tento složený obraz v reálném čase

Adaptivní zpracování obrazu

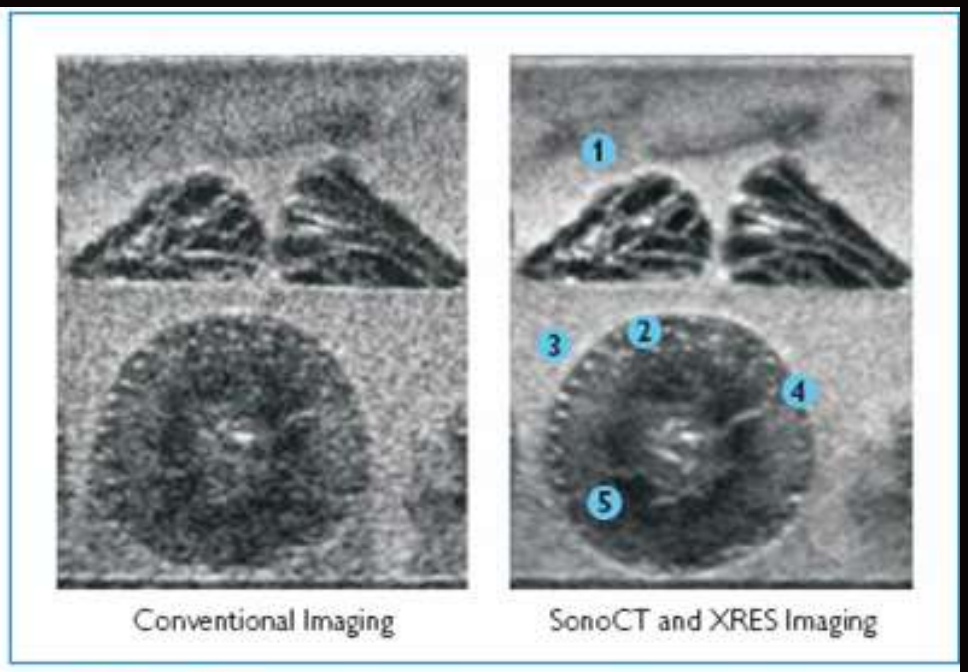

- Postprocessingová záležitost, speciální algoritmy používající až 350 milionů kalkulací na 1 frame, provádějí adaptaci každého jednotlivého pixlu v daném framu
- Vhodné kombinovat se SonoCT
- Výsledný obraz s výrazným snížením šumu i artefaktů (!)

Trojrozměrné (3D/4D) zobrazení

- Sonda se během snímání buď lineárně posunuje, naklání nebo rotuje. Údaje o odrazivosti v jednotlivých rovinách jsou zaváděny do paměti výkonného počítače, který provede matematickou rekonstrukci obrazu.
- Původní 3D systémy vytvářely objemový obraz pomalu. Současné systémy trojrozměrného zobrazení pracují již v reálném čase. Používá se pro ně označení 4D- zobrazení, přičemž čtvrtým rozměrem se rozumí velmi krátký časový úsek, potřebný k rekonstrukci obrazu.



MPR rekonstrukce v libovolné rovině vč. koronární, MIP rekonstrukce, náhled z různých úhlů, měření reálného objemu

3D a 4D: výhody

- Redukce vyšetřovacího času, snižuje čas čekání pacientů
  - Rychlejší vyšetření
- Umožní anatomické pohledy nedosažitelné 2D skenováním
  - Typicky frontální rovina
  - Reprodukovatelné všechny roviny: „virtuální pacient“
- Kompletní vyšetření z různých perspektiv z objemových dat – lepší kvalitativní i kvantitativní informace

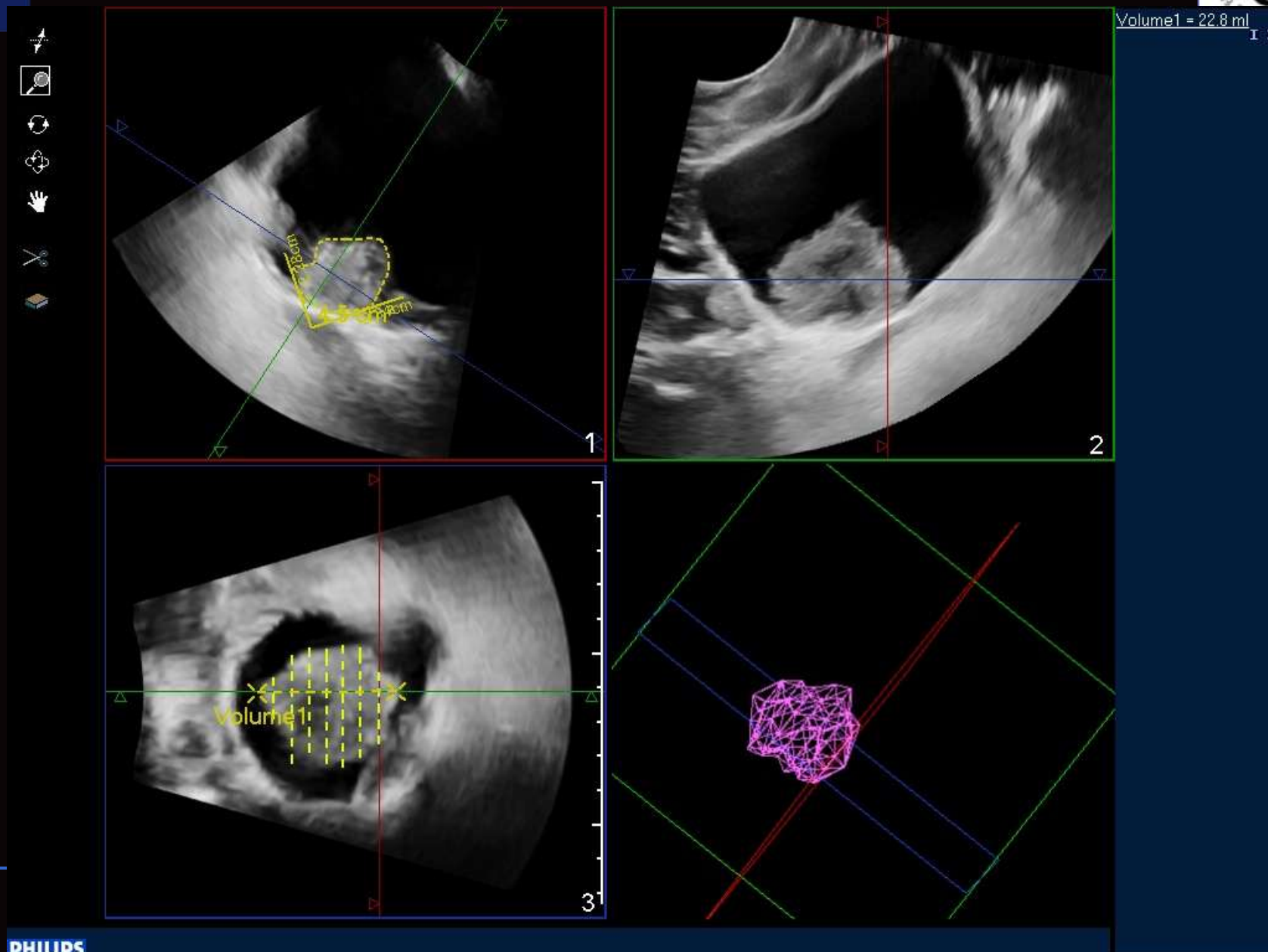
Volume1 = 22.8 ml
1
2
3
Volume1
PHILIPS

3D a 4D: výhody

- Jednodušší orientace pro operatéra / výkon provádějícího lékaře
- Přesná 4D biopsie
- Excelentní hodnocení objemů tumoru či parenchymu
- Možnost kombinace i s kontrastním vyšetřením
- Sledování a měření objemu tumorů (před a po terapii, objem ablované tkáně – bezpečnostní lem – tvar!
- Lokalizace tumoru vzhledem k probíhajícím cévám – např. před TACE (3D/4D)

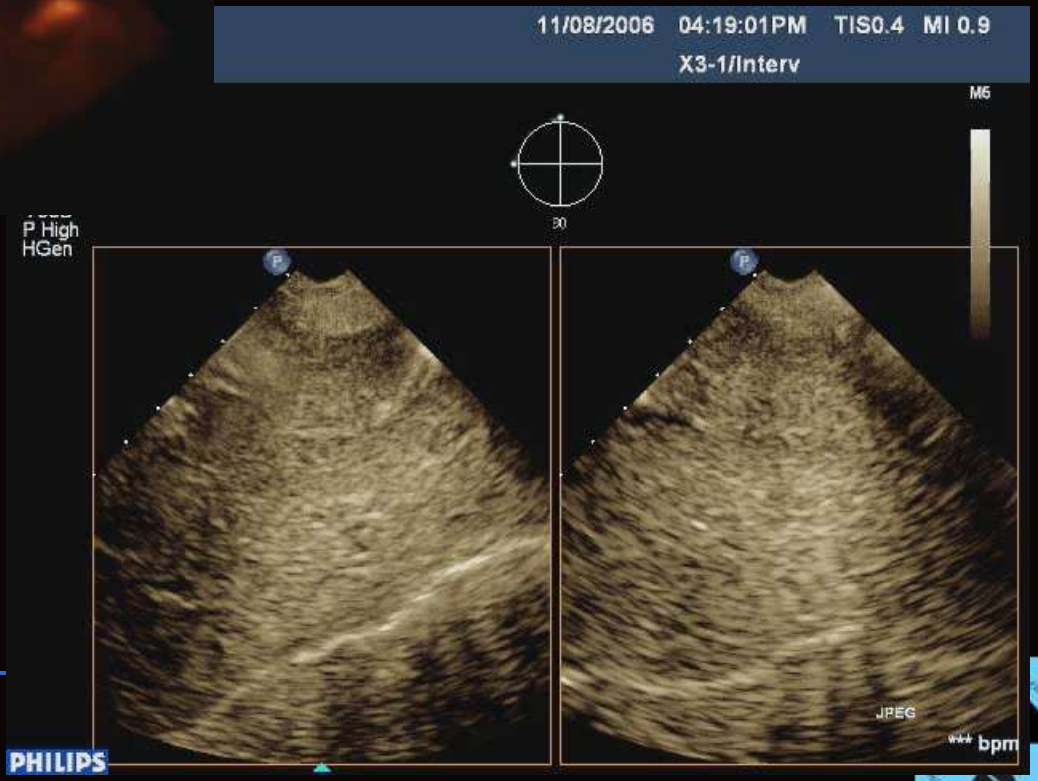
11/08/2006 04:19:01PM TIS0.4 MI 0.9
X3-1/Interv
M5
P High
HGen
JPEG
*** bpm
PHILIPS

Evakuace žlučníku

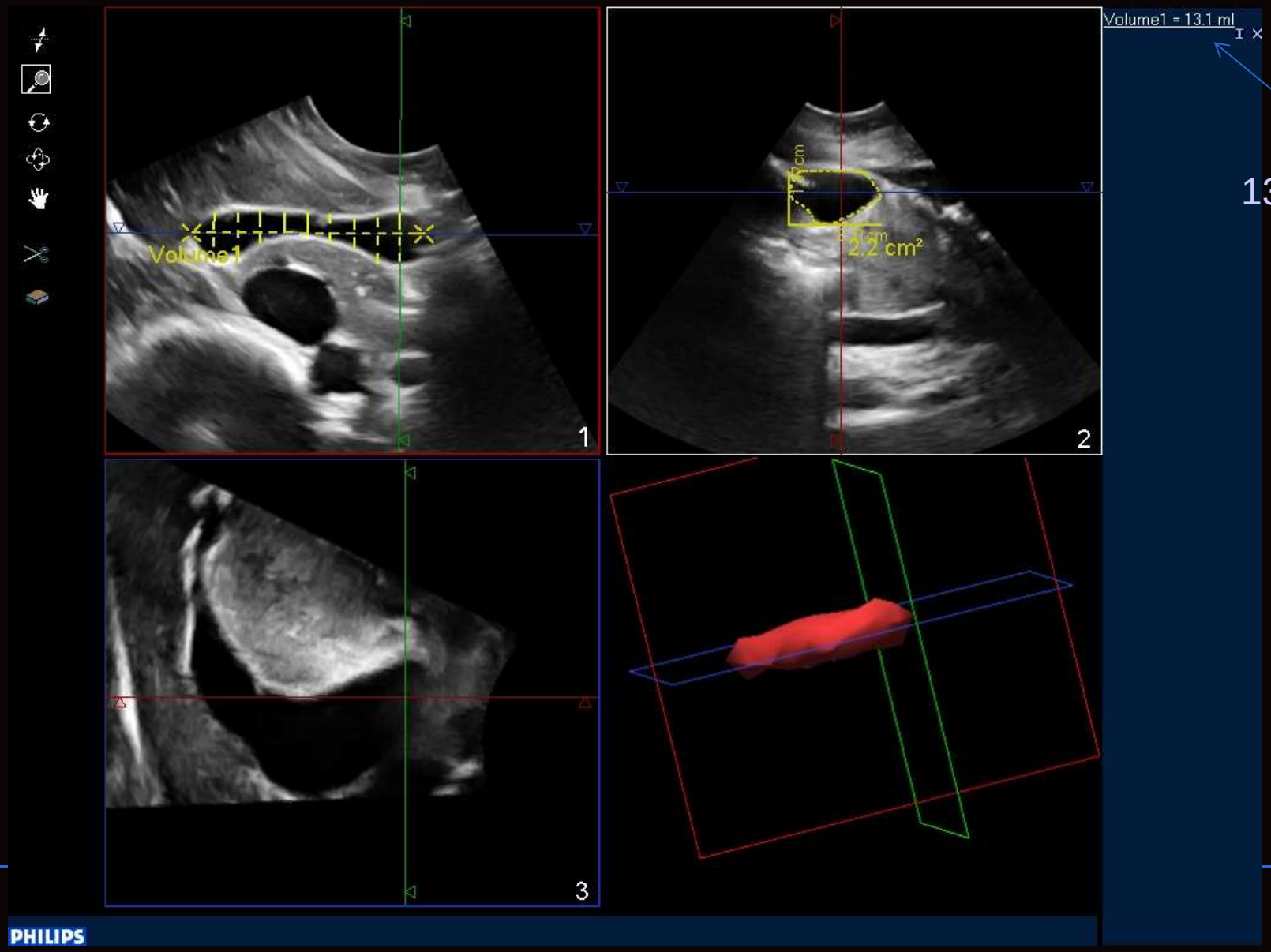

13,1ml

FAKULTNÍ NEMOCNICE BRNO

•Levnější, neinvazivní, bez radiační zátěže oproti kvantitativní cholescintigrafii

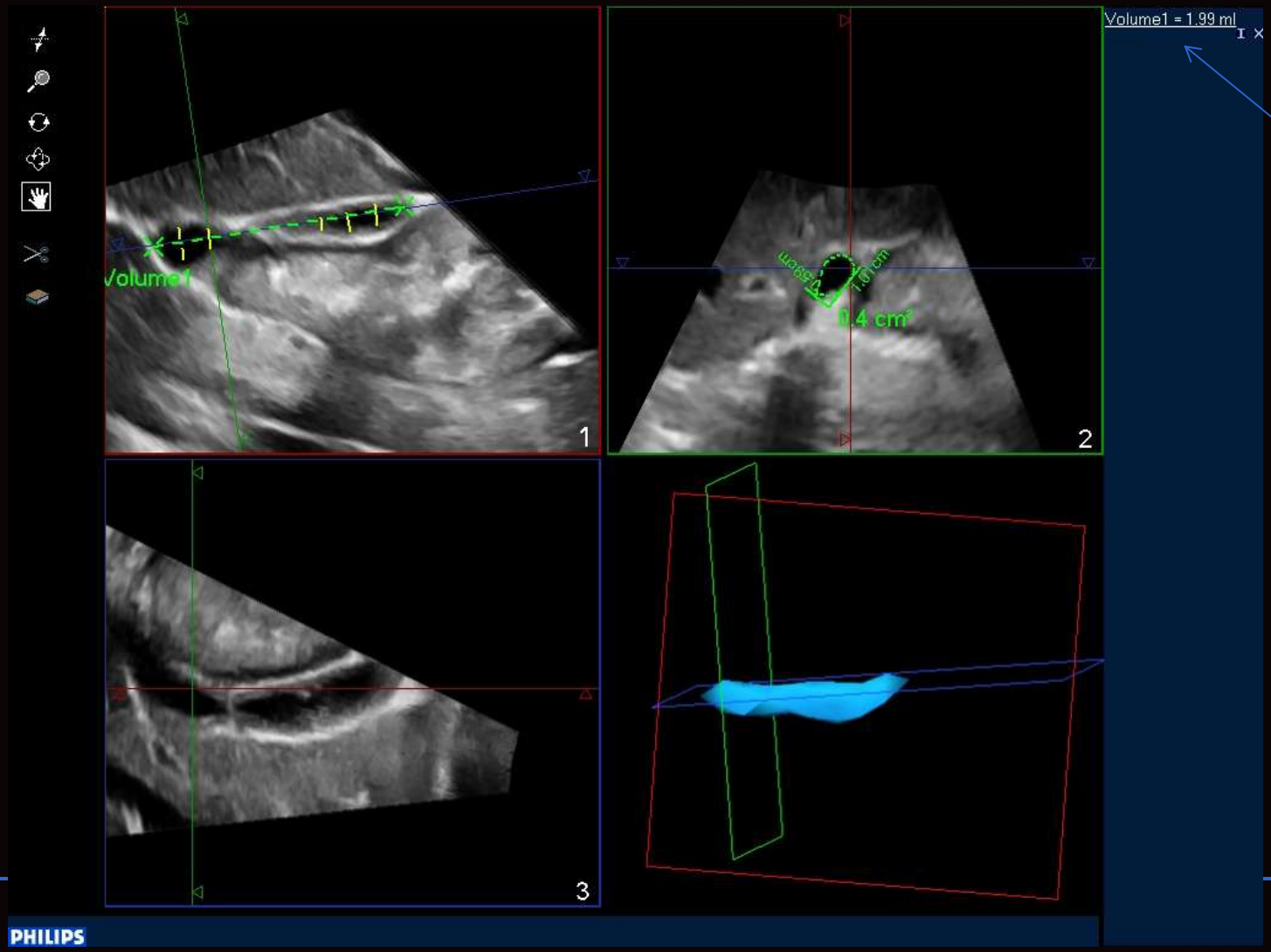

1,99ml

FAKULTNÍ NEMOCNICE BRNO

Děkuji za pozornost !